Revista de la Asociación

Odontológica

Argentina

ISSN 0004-4881 *versión impresa*
ISSN 2683-7226 *versión electrónica*

Publicación fundada en 1898
Buenos Aires, Argentina

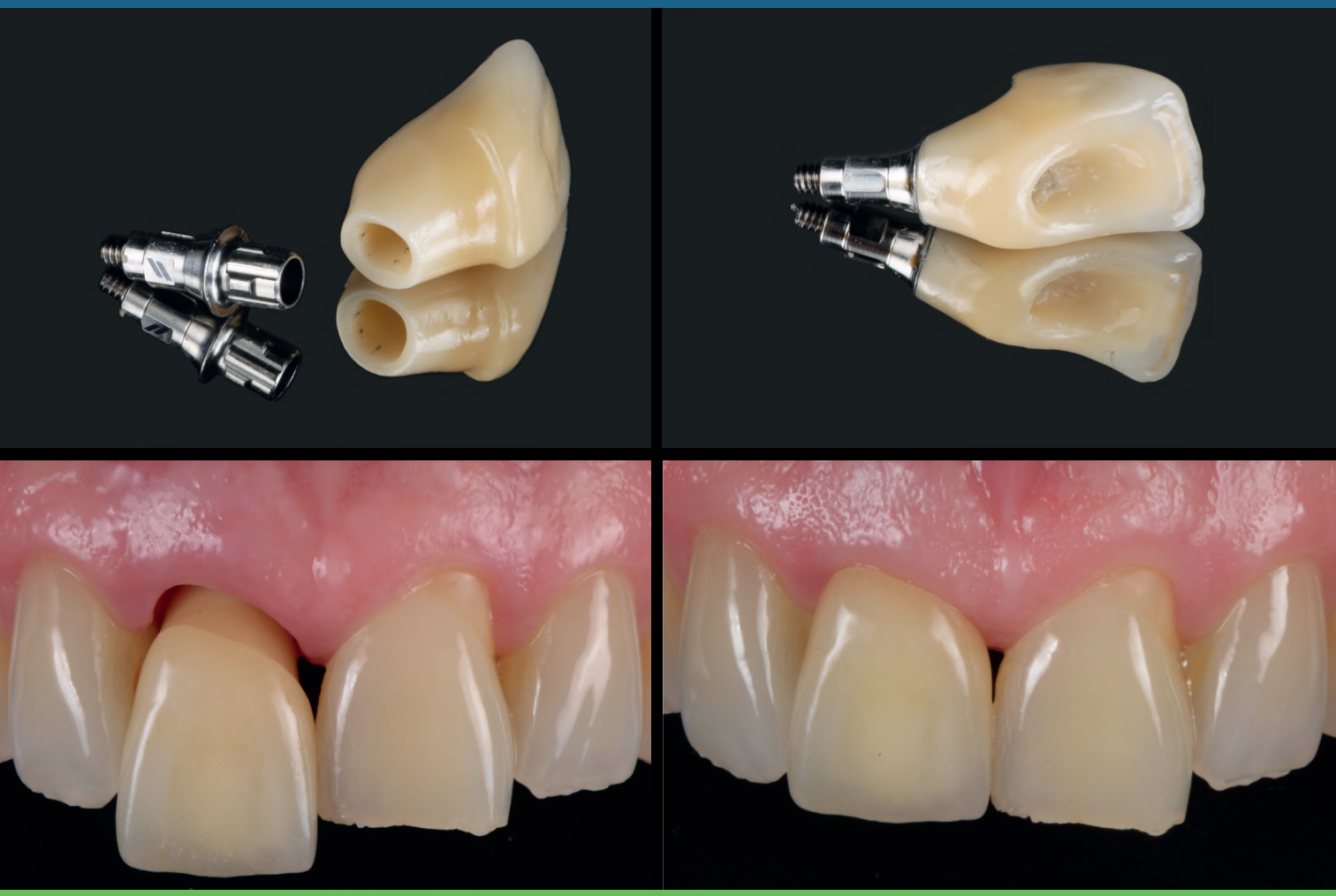

Volumen 108 | Número 1 | Abril 2020

Editorial – **Emergencias médicas en la atención odontológica. Pacientes "de riesgo" y/o "en riesgo"**

Investigación – **Prevalencia y análisis descriptivo de los terceros molares en un servicio odontológico del Área Metropolitana de Buenos Aires**

Caso clínico – **Terapia regenerativa en un incisivo central superior permanente inmaduro**

elite P&P

Elite P&P es la nueva línea de siliconas-A para obtener una impresión versátil y fácil de utilizar; especialmente aconsejada para quienes utilizan actualmente Siliconas-C, que buscan mayor precisión y mejores resultados en las impresiones.
La hidrofilia elevada de Elite P&P permite acceder fácilmente al surco gingival en presencia de fluidos orales, tomando impresiones con un nivel de detalle superior al de las siliconas-C corrientes.

www.zhermack.com

Zhermack
Dental

SUPERVACIÓN
AU
FÁBRICA: COLÓN 2899
ROSARIO S2001RAC - ARGENTINA
TEL.: +54 341 4810645
WWW.NARDIHERRERO.COM.AR
NARDI &
HERRERO

LÍNEA ODONTOLÓGICA

ANESCART FORTE VIDRIO
ANESCART FORTE
Adrenalina / Carticaína

UNA PRESENTACIÓN PARA CADA NECESIDAD DEL ODONTÓLOGO

PRESENTACIONES: Envase conteniendo 50 carpules de vidrio y envases conteniendo 25, 50 y 100 carpules de plástico

INDICAN (con Epinefrina)
Lidocaína / Epinefrina

PRESENTACIÓN: Envase conteniendo 50 carpules de 1,8 ml

INDICAN (sin Epinefrina)
Lidocaína

PRESENTACIÓN: Envase conteniendo 50 carpules de 1,8 ml

INDICAN GEL
Lidocaína

PRESENTACIÓN: Pomo conteniendo 20 g

INDICAN SPRAY
Lidocaína

PRESENTACIÓN: Frasco spray conteniendo 60 ml

HEXIBEN
Flúor / Peróxido de calcio

DIENTES MÁS BLANCOS, MÁS FUERTES Y MÁS SANOS

PRESENTACIÓN: Pomo conteniendo 60 g

DUOMAX
Ibuprofeno / Paracetamol

SINERGIA ANALGÉSICA POTENCIADA PARA EL CONTROL DEL DOLOR

PRESENTACIONES: Envases conteniendo 10 y 20 comprimidos

FLEXINA 600
Clorzoxazona / Ibuprofeno

ANTIINFLAMATORIO NO ESTEROIDE ANALGÉSICO - MIORELAJANTE

PRESENTACIÓN: Envase conteniendo 20 comprimidos recubiertos

FOLDOX
Etoricoxib

RÁPIDO Y POTENTE ALIVIO DEL DOLOR EXTREMO

PRESENTACIÓN: Envase conteniendo 7 comprimidos recubiertos

FLEXICAMIN A
Piroxicam / Dipirona / Carisoprodol

RÁPIDA Y POTENTE ACCIÓN EN PROCESOS INFLAMATORIOS CON INTENSO DOLOR SOMÁTICO

PRESENTACIÓN: Envase conteniendo 20 comprimidos

ELGYDOL
Ketorolac Sublingual

RÁPIDA POTENCIA ANALGÉSICA EN 6 MINUTOS

PRESENTACIÓN: Envase conteniendo 10 comprimidos sublinguales

ELGYMOX/ELGYMOX DUO
Amoxicilina 500 / 875 mg

EL ATB DE PRIMERA ELECCIÓN

PRESENTACIÓN: Elgymox 500 mg 16 comprimidos recubiertos. Elgymox DUO, 16 comprimidos recubiertos.

ELGYMOX CLAV
Amoxicilina / Ácido Clavulánico

SINERGISMO BACTERICIDA DE AMPLIO ESPECTRO

PRESENTACIÓN: Envase conteniendo 14 comprimidos recubiertos.

DECADRON
Dexametasona

CORTICOIDE DE EFECTO INMEDIATO

PRESENTACIÓN: Frasco ampolla conteniendo 2 ml

DUO-DECADRON
Dexametasona Acetato
Dexametasona Fosfato

CORTICOIDE DE EFECTO INMEDIATO

PRESENTACIÓN: Frasco ampolla conteniendo 2 ml

TRITAB
Azitromicina

ANTIBIÓTICO BACTERIOSTÁTICO DE USO PREVENTIVO

PRESENTACIONES: Envases conteniendo 3, 5 y 6 comprimidos recubiertos
Frascos conteniendo polvo para preparar 15 y 30 ml de suspensión

SEPTIBIOTIC
Levofloxacina

ANTIBIÓTICO ALTERNATIVO DE BAJA RESISTENCIA

PRESENTACIONES: Septibiotic 500 mg: Envase conteniendo 7 comprimidos recibiertos
Septibiotic 750 mg: Envase conteniendo 5 comprimidos recubiertos

SULFANORAL T
Benzocaína / Tricresol / Tirotricina

BUCHES O GARGARISMOS EN PROCESOS INFECCIOSOS DE LA CAVIDAD BUCOFARÍNGEA

PRESENTACIÓN: Frasco conteniendo 20 ml

SIDUS
ODONTOLOGIA
www.sidus.com.ar

ELGYDIUM CLINIC

PROGRAMAS PROFESIONALES DE CUIDADO ORAL

HIGIENE DE ALTA PRECISIÓN

Una gama completa de cepillos dentales, interdentales e hilos diseñados con diferentes tamaños y diámetros para optimizar la calidad y la eficacia del cepillado.

Cepillos dentales

Cepillos interdentales Flex

Cepillos interdentales Trio Compact

Dental picks

Hilos dentales

Pierre Fabre ORAL CARE

PFCHC CL 18 PU 03-A

Pierre Fabre
Consumer Health Care
UNE DIVISION PIERRE FABRE MÉDICAMENT

elmex® SENSITIVE

MARCA SUIZA

ALIVIO INMEDIATO Y PROTECCIÓN PROLONGADA* CONTRA LA SENSIBILIDAD

TÉ VERDE
Disminuye el colesterol malo

AGUA FRIA DE COCO
Disminuye el colesterol malo

*Cuando es usado según lo indicado en la caja y con el uso contínuo del régimen completo.

Revista de la Asociación
Odontológica
Argentina

Editor responsable
Asociación Odontológica Argentina

Editora general
Mariel Gómez
editora.general@aoa.org.ar

Editor asociado
Carlos Russo
carlos.russo@aoa.org.ar

Editora ejecutiva
Violeta Kurlat de Eskenazi
violeta.kurlat@aoa.org.ar

Editores asistentes
Susana Álvarez Serrano, Universidad del Salvador / AOA
Marilina Fresolone, Universidad Maimónides
Andrea Kaplan, Universidad de Buenos Aires

Consejo Evaluador
Los trabajos presentados en la Revista de la Asociación Odontológica Argentina son revisados por pares, proceso por el cual se asegura su calidad, así como su validez y rigor científico. Se recurre a evaluadores externos a la entidad editora de esta publicación. El arbitraje es un proceso altruista no remunerado y representa un aporte personal al desarrollo de la ciencia.

Comité Editorial
Darío Adolfi, Universidad de San Pablo, Brasil
Fermín Carranza, Universidad de California, Estados Unidos
Alberto J. Dell'Acqua, Universidad del Salvador / AOA
José Carlos Elgoyhen, Universidad del Salvador / AOA
Fernando Goldberg, Universidad del Salvador / AOA
Eugenio L. Henry, Sociedad Argentina de Endodoncia
Ricardo L. Macchi, Universidad de Buenos Aires
Guillermo Raiden, Universidad Nacional de Tucumán
Ricardo Roisinblit, Sociedad Argentina de Odontología Geriátrica
Hugo Romanelli, Universidad Maimónides
Mariano Sanz, Universidad Complutense de Madrid, España
Zulema Targovnik, Federación Iberopanamericana de Periodoncia, Argentina

Domicilio legal: Junín 959 (C1113AAC)
Ciudad Autónoma de Buenos Aires, Argentina

Corrección: Julia Taboada
Diseño y diagramación: Panorama gráfica & diseño

Datos de edición:
volumen 108, número 1, abril de 2020

Foto de tapa: Colaje con imágenes de Fernández *et al.*, pág. 32.

Propiedad intelectual
Es propiedad de la Asociación Odontológica Argentina.
ISSN 0004-4881 *versión impresa* - ISSN 2683-7226 *versión electrónica*
DNDA 42867611 *versión impresa* - DNDA 43095540 *versión electrónica*
La Revista de la Asociación Odontológica Argentina no puede ser reproducida ni total ni parcialmente por medio alguno, tampoco traducida a otros idiomas, sin previa autorización por escrito del editor. Los trabajos científicos publicados expresan exclusivamente la opinión de los autores, y los editores no tienen ningún interés comercial, ni patrocinan o acreditan los productos comerciales o los procedimientos de diagnóstico o de tratamiento mencionados en los artículos.

La Revista de la Asociación Odontológica Argentina está indizada en la base de datos LILACS del Centro Latinoamericano y del Caribe de Información en Ciencias de la Salud (BIREME), en EBSCO*host*, y figura en el directorio Latindex (categoría 1). Variante de título: *RAOA*. Título clave abreviado: *Rev Asoc Odontol Argent*.

Premios recibidos por la Revista
Gran Premio
III Congreso Odontológico, Brasil (1929)
Premios F. Antonio Rizzuto, otorgados por la Asociación de la Prensa Técnica y Especializada Argentina (APTA)
"Mejor Labor Científica" (1965; 1995; 2000)
"Primer Accésit - Categoría Publicaciones Científicas" (1999)

Publicación fundada en 1898

La Revista de la Asociación Odontológica Argentina, de periodicidad cuatrimestral, se publica los meses de abril, agosto y diciembre. Es propiedad de la Asociación Odontológica Argentina y está dirigida a los socios de la Institución.
El objetivo de la Revista es la actualización y la divulgación de los conocimientos científicos de la odontología y de las ciencias de la salud, fomentando y apoyando las nuevas iniciativas que incrementan la producción local y el acceso general de la literatura científica de calidad por medio de la publicación de trabajos científicos inéditos. Contiene trabajos de investigación científica, revisiones sistemáticas y metaanálisis, casos clínicos o serie de casos, revisiones narrativas y comunicaciones breves. Los trabajos recibidos son evaluados por profesionales con conocimiento en el tema tratado, de acuerdo con normas internacionales. Se impulsa el envío de correspondencia para la sección "Cartas al editor", abierta a todos los profesionales que deseen expresar sus comentarios sobre los trabajos publicados. Los artículos podrán ser identificados en Internet por medio de buscadores usuales y en las bases de datos regionales.
El Comité Editorial de la Revista adopta las pautas establecidas por el Comité Internacional de Editores de Revistas Médicas y se ajusta a los principios de la Declaración de Helsinki y a los de cuidado de animales de experimentación del Institute of Laboratory Animal Research y del Council for International Organizations of Medical Sciences (CIOMS).
Los autores que deseen remitir trabajos deberán considerar las instrucciones que se publican en el primer número de cada volumen, que también pueden consultarse en la dirección de Internet *www.aoa.org.ar*, o bien solicitarse por e-mail a *violeta.kurlat@aoa.org.ar* o por correo postal a Junín 959 (C1113AAC), Ciudad Autónoma de Buenos Aires, Argentina.

ASOCIACIÓN
ODONTOLÓGICA
ARGENTINA

Vol.108

Revista de la Asociación Odontológica Argentina
ISSN 0004-4881 (versión impresa) - ISSN 2683-7226 (versión electrónica)
Volumen 108, número 1 (abril de 2020)

ÍNDICE

Editorial

Emergencias
Emergencias médicas en la atención odontológica. Pacientes "de riesgo" y/o "en riesgo" 1-5
Medical emergencies in dental care. 'Risk' and/or 'at risk' patients
Jorge Saavedra

Investigación

Cirugía
Prevalencia y análisis descriptivo de los terceros molares en un servicio odontológico del Área Metropolitana de Buenos Aires 6-13
Prevalence and descriptive analysis of third molars in a dentistry service in the Metropolitan Area of Buenos Aires
Patricio César Gatti, Ariel Gualtieri, Silvio Prada, Hernán Montes de Oca, Sebastián Ariel Puia

Caso clínico

Cirugía
Lipoma de bola adiposa de Bichat: un caso atípico 14-18
Bichat's fat pad lipoma: an atypical case
Pedro Thalles Bernardo de Carvalho Nogueira, Luciano Schwartz Lessa Filho, Ewerton Frutuoso da Silva, Marcela Cardoso dos Santos, Everaldo Oliveira Souto Neto, Rafaella Amorim Bittencourt Maranhão de Araújo, Daniel Ríos

Endodoncia
Terapia regenerativa en un incisivo central superior permanente inmaduro. Caso clínico 19-24
Regenerative therapy in an immature permanent upper central incisor. Clinical case
María Inés Dori, María Alejandra del Carril, Jorge Olmos, Daniela Toscano

Patología-Cirugía
Tumor maligno de las vainas nerviosas periféricas en la región maxilofacial: schwannoma maligno mandibular 25-28
Malignant tumor of peripheral nerve sheaths in the maxillofacial region: malignant mandibular schwannoma
Carlos Israel Paganini, Gerardo Saiz

Revisión narrativa

Prótesis
Prótesis sobre implantes. ¿Atornillada o cementada? 29-39
Implant supported prosthesis. Screw retained or bonded?
Carlos Adrián Fernández, Guillermo Andrés López Soria, Fernando Arturo Villar

Emergencias médicas en la atención odontológica. Pacientes "de riesgo" y/o "en riesgo"

Medical emergencies in dental care. 'Risk' and/or 'at risk' patients

Jorge Saavedra

Médico. Odontólogo. Ex jefe del Servicio de Cirugía de Cabeza y Cuello, Sanatorio Municipal "Julio Méndez" y docente de la Escuela de Posgrado, Asociación Odontológica Argentina, Buenos Aires, Argentina

Resumen

En medicina, los pacientes de riesgo son aquellos que, al momento de la consulta, presentan antecedentes y/o padecimientos que implican una mayor probabilidad de sufrir complicaciones, como personas inmunodeprimidas o con enfermedades crónicas, ya sean cardíacas, pulmonares, renales, hepáticas, sanguíneas o metabólicas (por ejemplo, diabetes).

Estos pacientes se encuentran en riesgo en el caso de prácticas que puedan exacerbar o provocar reacciones adversas a raíz de su padecimiento.

En la actualidad, el grupo poblacional vulnerable ha aumentado a partir de nuevos tratamientos médicos que han permitido mejorar padecimientos sistémicos severos y prolongar la esperanza de vida.

Ante pacientes "de riesgo" o "en riesgo", el odontólogo debe estar alerta y actualizado, a fin de evitar provocar alteraciones sistémicas y de reaccionar pronta y eficazmente, en caso de ser necesario, ante las urgencias médicas que se presenten.

Palabras clave: Atención de pacientes con enfermedades sistémicas, urgencias médicas.

Abstract

In medicine, risk patients are those who at the consultation have a history and/or conditions that could cause a greater possibility of a complication; such as immunosuppressed, chronic heart, pulmonary, kidney, liver, blood or metabolic diseases (for example, diabetes).

These patients are at risk during procedures that could increase or cause inadequate reactions due to their conditions.

Currently, the vulnerable population group has increased since newest medical treatments have emerged; allowing severe systemic ailments to improve and prolong life expectancy.

With risk or at-risk patients, the dentist must be alert and up-to-date to avoid systemic alterations and react promptly and efficiently if necessary in any medical emergency that might take place.

Key words: *Care of patients with systemic diseases, medical emergencies.*

En la actualidad, los progresos de la medicina han permitido la prolongación de la vida, lo cual ha implicado, para la práctica odontológica, un aumento del número de pacientes añosos o portadores de enfermedades crónico-degenerativas (como diabetes, hipertensión, cardiopatías), personas inmunosuprimidas, trasplantadas, con tratamientos oncológicos, etcétera.

Los tratamientos odontológicos más prolongados han aumentado el temor, la ansiedad y la angustia en relación con la atención. Cada uno de estos factores o su asociación pueden precipitar situaciones como síncope, reacción alérgica moderada o grave, angina de pecho, hipotensión postural, ataque de asma, hiperventilación, convulsiones, hipoglucemia, hipertensión, etc., situaciones que pueden requerir, de parte del profesional, la puesta en práctica de acciones para realizar el diagnóstico y el tratamiento de la urgencia.

En odontología, las urgencias médicas no son eventos frecuentes: se registran de 1 a 4,5 emergen-

cias por año, con una probabilidad 5,8 veces mayor que en el consultorio médico, ya que en los consultorios dentales el paciente suele encontrarse más estresado y ansioso que en los consultorios médicos, y también a causa de la medicación utilizada en la práctica odontológica.[1-2] Las urgencias relacionadas con diabetes, hipertensión, cardiopatías isquémicas, etc., son situaciones provocadas por patologías que el paciente trae consigo al llegar al consultorio, es decir, el paciente no se hace hipertenso, diabético, etc., en el sillón dental, por lo que las acciones preventivas ante este tipo de casos requieren de una correcta historia clínica.

Hay trabajos que indican que el 59% de los profesionales encuestados manifiestan no estar capacitados para realizar el diagnóstico y el manejo de una urgencia médica.[3-5] La forma más simple de evitar situaciones de urgencia es la prevención. Solo el 10% de las muertes no accidentales pueden clasificarse como repentinas, inexplicables o impredecibles, de modo que el 90% de las urgencias pueden ser prevenidas.[6]

La atención odontológica exige conocimientos y responsabilidades legales que deben ser cumplidas. En la República Argentina, la Ley Nacional 17132 (31/1/1967) establece las reglas del arte de curar para el ejercicio de la medicina, la odontología y actividades en colaboración. Por su lado, el Ministerio de Educación, Ciencia y Tecnología para la Educación Superior, en la resolución 254/2003 (21/2/2003) sobre el artículo 43 de la Ley 24521, considera que la profesión odontológica "compromete el interés público poniendo en riesgo, de modo directo, la salud pública y la formación de sus habitantes", y dice sobre el odontólogo que "es capaz de apreciar los riesgos médicos relacionados con el tratamiento previsto y de modificar estos en función de los síntomas y signos" y de "identificar enfermedades orgánicas no detectadas que podrían constituir un serio problema para la vida del enfermo y, mas aún, actuar con rapidez y eficacia en las urgencias médicas que pueden presentarse en el consultorio". Por su parte, la Ley 26529 (21/10/2009) establece los derechos del paciente en su relación con los profesionales y las instituciones de salud, y en los capítulos III (artículo 5) y IV se refiere a la obligatoriedad del consentimiento informado y la confección de la historia clínica (HC).

El odontólogo debe capacitarse para atender una urgencia médica (shock anafiláctico, convulsiones, infarto de miocardio, etc.), algo que en principio pueden no implicar riesgo de muerte inminente, "pero requiere el llamado a un centro asistencial y la atención profesional inmediata". Mientras tanto, esa urgencia se puede transformar en emergencia, en la que la vida del paciente corre riesgo. En ese contexto es necesaria la participación del odontólogo en salvaguarda de la vida del paciente para evitar la progresión de la afección.

Un paciente con shock anafiláctico debe recibir el tratamiento de urgencia con adrenalina, difenhidramina y corticoides.

En el infarto de miocardio, aplicar analgésicos vía intramuscular para calmar el dolor y ácido acetilsalicílico oral como antiagregante plaquetario.

En pacientes con convulsiones que no ceden a los cinco minutos se deben aplicar anticonvulsivantes.

Todo esto requiere de un profesional que sepa diagnosticar y conozca la farmacología para cada caso.

Los pasos para la correcta atención de una urgencia odontológica[7] son: 1) evaluación de la historia clínica médica; 2) diagnóstico de la patología general que produjo la alteración y elección de tratamiento para el caso; 3) conocimiento de la farmacología adecuada para el caso; y 4) disposición de los elementos necesarios para resolver una urgencia médica (botiquín de emergencia).

Previamente a toda atención odontológica, es fundamental la confección o la actualización de la HC de manera simple (una HC completa y compleja no implica una mejor prevención). El odontólogo no debe ser médico, pero tiene que contar con los elementos y los conocimientos necesarios para prevenir, diagnosticar y actuar en situaciones de emergencia.

La Sociedad Americana de Anestesiología (ASA) establece una clasificación preventiva de emergencias médicas que permite conocer el riesgo que supone un determinado tratamiento odontológico según los padecimientos de los pacientes y su estado emocional, agrupándolos de la siguiente manera:[8-9]

ASA I. Pacientes sanos con ansiedad moderada o sin ella. Tratamiento: ninguna precaución especial.

ASA II. Pacientes sanos con gran ansiedad ante el tratamiento odontológico, de más de 60 años, embarazadas sanas o pacientes con enfermedad sistémica leve, hipertensión arterial leve y controlada, tensión arterial de 140/90 a 159/94 mmHg, diabetes tipo II controlada, antecedentes de alergias, asma, trastornos tiroideos. Tratamiento: atención electiva (considerar modificación del tratamiento).

ASA III. Pacientes con enfermedad grave que limita su actividad: infarto agudo de miocardio de más de 6 meses sin secuelas, angina de pecho estable, accidente cerebro vascular mayor a 6 meses, asma ante esfuerzos menores, diabetes insulinodependiente controlada, epilepsia controlada, trastornos tiroideos sintomáticos, tensión arterial de 160/95 a 195/114 mmHg. Trata-

miento: atención electiva (considerar seriamente la modificación del tratamiento).

ASA IV. Pacientes con enfermedad grave incapacitante, angina de pecho inestable, infarto agudo de miocardio menor a 6 meses, convulsiones no controladas, hipertensión arterial grave, tensión arterial mayor a 196/115 mmHg, diabetes no controlada, etc. Tratamiento: atención electiva contraindicada; atención de emergencia no invasiva (por ejemplo, fármacos) o atención en ambiente controlado (por ejemplo, internación).

ASA V. Paciente moribundo (no sobrevive más de 24 horas sin cirugía, cáncer, enfermedades infecciosas, enfermedades cardiovasculares o disfunción hepática, todas ellas terminales). Tratamiento: paliativo.

Una vez evaluada la HC y el tipo de riesgo de emergencia, de ser necesario derivar para una interconsulta con el médico cardiólogo, endocrinólogo, etcétera.

A pesar de las medidas preventivas, el paciente puede presentar diferentes situaciones de emergencia, que se describen a continuación.[10]

Ansiedad

Síncope (síndrome vasovagal / desmayo / lipotimia). Sintomatología: desvanecimiento, hipotensión, palidez, sudoración, bradicardia. Tratamiento: disponer al paciente en posición de Trendelenburg, realizar compresión abdominal, estimular el centro respiratorio.

Hiperventilación. Sintomatología: desvanecimiento, suspiros frecuentes, opresión del tórax, hormigueo en labios y manos. Tratamiento: tranquilizar al paciente, hacer que retenga la respiración durante 45 segundos o que respire dentro de una bolsa.

Tensión arterial

Crisis hipertensiva. Sintomatología: cefalea, taquicardia, ansiedad, aumento de la presión arterial. Tratamiento: nifedipina (10 mg vía oral o sublingual), captopril (25 mg vía oral o sublingual); si no mejora, suministrar fursemida (1 ampolla de 20 mg intramuscular).

Hipotensión arterial. Sintomatología: cansancio, fatiga, mareos, cefaleas, hipotensión arterial. Tratamiento: similar al de la lipotimia; si no responde, suministrar analépticos como etilefrina (7,5 mg, 20 gotas) o clorhidrato de fenilefrina (20 gotas).

Hipotensión ortostática. Sintomatología: fatiga, mareos, hipotensión arterial a los cambios de posición. Tratamiento: si el paciente nos advierte esta situación previamente a la atención, evitar la horizontalidad, los cambios de posición bruscos, y atenderlo en posición de sentado; si se da durante la atención, verticalizar lentamente al paciente y, de no ceder, suministrar analépticos como en el caso de hipotensión arterial.

Diabetes

Hiperglucemia. En general, se da en pacientes diabéticos que no han recibido el tratamiento adecuado (menor dosis de insulina o de antidiabéticos orales); se asocia a situaciones de estrés, infecciones, administración de corticoides, transgresiones de la dieta, etc., y por ser de lenta aparición no se registra en el consultorio. Sintomatología: poliuria, polidipsia, polifagia, ansiedad, nerviosismo, temblores, náuseas, vómitos, convulsiones, etc. Si el paciente lleva consigo o se dispone del detector rápido de glucemia, controlarlo (los valores normales son de 0,6 a 1,2 mg/dl). Tratamiento: en pacientes diabéticos, si se conoce la dosis de insulina, aplicar algo menos de lo indicado (para evitar generar hipoglucemia) y, en caso de ser necesario, tras controlarlo con el detector rápido de glucemia, repetir la aplicación.

Hipoglucemia. Se ve en diabéticos con sobredosis de insulina o hipoglucemiantes orales, ayuno prolongado, personas que han aumentado el ejercicio físico sin consumo de alimentos adecuados, consumo de alcohol, etc. Sintomatología: temblores, palpitaciones, hambre, palidez, sudoración, convulsiones, y puede llegar al estado de coma o la muerte. Como en el caso de la hiperglucemia, si disponemos del detector rápido de glucemia, controlar los valores. Tratamiento: si el paciente está consciente, 3 cucharaditas de azúcar o jugos azucarados, 5-15 g de hidratos de carbono (según la edad, el estado del paciente y el nivel de glucosa); si está inconsciente, glucosa al 50% o al 30% en ampollas (embeber una gasa y colocarla en el piso de la boca con un hilo de sutura para el exterior a fin de evitar que el paciente la trague); si el paciente no se recupera rápidamente, aplicar 0,5-1 mg de glucagón (hormona que produce el páncreas, de acción opuesta a la insulina, para aumentar el nivel de glucosa en sangre) intramuscular o subcutáneo.

En caso de diagnóstico dudoso entre híper- o hipoglucemia, tratar al paciente como si padeciera hipoglucemia (si es hipo-, mejorará, mientras que si es híper-, no empeorará).

Alergia

Moderada. Sintomatología: hipo- o normotensión, rinitis, tos, edema, prurito, enrojecimiento, calor, pulso normal o taquicárdico. Tratamiento: corticoides o antihistamínicos. La dosis y la vía de administración (oral y/o inyectable) dependerán del cuadro clínico.

Shock anafiláctico. Sintomatología: desvanecimiento, hipotensión, palidez, sudoración, taquicardia. Tratamiento: adrenalina (ampollas de 0,3 mg 1/1000 en adultos y de 0,15 mg 1/1000 en niños, o EpiPen intramuscular o subcutánea en vasto externo); dado que la acción de la adrenalina es muy breve, luego aplicar difenhidramina (1 ampolla de 5 ml intramuscular) y corticoides (1 ampolla intramuscular).

Asma

Sintomatología: tos, dificultad respiratoria, sibilancias. Tratamiento: broncodilatador salbutamol en aerosol (100 mcg por dosis, 1 o 2 inhalaciones) y dexametasona intramuscular (ampolla de 2 ml); en urgencia, el tratamiento es similar al del shock anafiláctico con EpiPen o adrenalina 1/1000 por vía subcutánea o intramuscular en vasto externo.

Convulsiones

Causas: hipoglucemia, intoxicación por soluciones anestésicas, epilepsia. Tratamiento: retirar elementos que puedan lesionar al paciente, proteger su lengua, no interferir en sus movimientos, evitar golpes; según la intensidad de las convulsiones puede ser necesario ubicar al paciente en el piso; si la crisis dura más de 5 minutos, llamar a la emergencia y medicar con diazepan (ampollas de 10 mg) o fenobarbital intramuscular (ampollas de 100 a 200 mg).

Cardiopatía isquémica

Angina de pecho. Sintomatología: dolor precordial agudo que cede al cesar el estímulo. Tratamiento: isosorbide (1 cápsula sublingual de 5 o 10 mg) o nitroglicerina (1 cápsula sublingual de 0,5 mg), y llamar al servicio de emergencias. En general, el paciente lleva consigo esta medicación; pero, si así no fuera, debemos tenerla en nuestro botiquín de emergencias. Luego de aplicarla, permanecer con el paciente hasta la llegada de la asistencia médica.

Infarto de miocardio. Sintomatología: dolor precordial que no cede al cesar el estímulo. Tratamiento: analgesia con metamizol (ampollas de 0,5 g a 1 g vía intramuscular) y ácido acetilsalicílico (comprimidos 300 mg vía oral), y llamar al centro asistencial.

Arritmia cardíaca

Taquiarritmia / bradiarritmia. Sintomatología: palpitaciones, obnubilación, pulso irregular. Si la arritmia está registrada en la historia clínica, primero confirmar que el paciente esté medicado y que haya tomado la medicación (de no ser así, reprogramar la atención). Controlar la presión arterial y el ritmo cardíaco; tener en cuenta que la medicación puede producir hipotensión o bradicardia, lo cual no es un problema para la atención. Si porta marcapasos, tomar precauciones en cuanto a las aparatologías que puedan provocar alteraciones en el ritmo cardíaco. En el caso de que la arritmia se dé en el consultorio, tranquilizar al paciente y llamar al servicio asistencial.

Alteraciones de la hemostasia

Sintomatología: hemorragia. Los riesgos de hemorragias en la atención odontológica se pueden presentar no solo en pacientes anticoagulados y/o antiagregados, sino que también deben ser evaluados quienes estén medicados con AINE, los renales crónicos, con afecciones hepáticas y/o vesiculares, en tratamiento oncológico, portadores de alguna enfermedad hematológica, o con HIV. Tratamiento preventivo: en caso de alguna de las patologías sistémicas citadas precedentemente, solicitar PT (tiempo de protrombina; N: 60-100% o 10-13,5”), KPTT (tiempo de tromboplastina parcial activado; N: 20-40”) y tiempo de sangría (N: 1’-3’), o consultar con el médico de cabecera. Los pacientes pueden estar anticoagulados de forma oral o inyectable. Los anticoagulados oralmente (acenocumarol, warfarina) se controlan con RIN (razón internacional normatizada), con valores de entre 2 a más de 3,5. En odontología, un RIN menor a 2 indica poca o nula acción anticoagulante, es decir, no hay riesgo de sangrado; entre 2 y 2,5, implica algún riesgo de sangrado, por lo que es preciso prever medidas complementarias de hemostasia; entre 2,5 y 3,5, hay riesgo de sangrado, de modo que se indica aplicar medidas complementarias de hemostasia; y un RIN mayor a 3,5 implica certeza de sangrado, por lo que es necesario modificar la medicación o la atención en internación. Existen nuevos anticoagulantes orales (apixaban, dabigatran), no tan usados porque son muy caros, que no requieren tanto control como los anteriores; no se controlan con RIN sino con KPTT. El RIN o KPTT debe ser pedido 24 horas antes de la intervención. Los anticoagulantes orales no tienen antídotos, y su acción se mantiene durante 2 a 3 días. Los anticoagulantes inyectables (heparina) se controlan con el KPTT. Tienen antídoto (sulfato de protamina), pero este debe aplicarse en internación. Los pacientes antiagregados son los medicados con ácido acetilsalicílico (81-100 mg) o clopidogrel, prasurel, etc., y su efecto dura 5-7 días y se controla con tiempo de sangría (1’-3’). La suspensión o la modificación de la dosis o la toma de anticoagulantes y/o antiagregantes siempre debe ser hecha por el médico tratante. Tratamiento: a) Medi-

das complementarias locales: suturas, ácido tricloroacético 30% en hemorragias capilares (tópico), taponajes con esponja de gelatina, ácido tranexámico (embeber una gasa), subgalato de bismuto (polvo); b) Medidas complementarias sistémicas (no hay ningún coagulante sistémico efectivo, en general hay que conocer la causa de la hemorragia en el paciente y, de ser necesario, indicar el coagulante sistémico adecuado al caso): etamsilato (actúa en hemostasia primaria, hemorragia capilar), ácido aminocaproico o tranexámico (es antifibrinolítico, actúa cuando se rompe el coágulo o el tapón de fibrina), vitaminas K y C y rutina (activa factores de la coagulación producidos en el hígado).

Paro cardiorrespiratorio

Sintomatología: inconsciencia, apnea, ausencia de pulso. Tratamiento: reanimación cardiopulmonar.[11] El odontólogo y su equipo deben estar preparados para la práctica de la RCP.

Es importante contar con un botiquín de emergencias completo y actualizado, y saber hacer uso de cada uno de sus elementos,[12] que son los siguientes:

- jeringas descartables de 5 ml y 10 ml (2 o más)
- nitroglicerina (tabletas sublinguales de 0,3 a 0,6 mg)
- adrenalina 1:1000 o EpiPen
- corticoides
- tensiómetro
- azúcar o glucosa (ampollas o frascos de 25%, 30% o 50%)
- ácido tranexámico (ampollas de 1000 mg / 10 ml)
- subgalato de bismuto (polvo)
- tiras reactivas para para control inmediato de glucemia
- furosemida (ampollas de 20 mg)
- nifedipina (tabletas sublinguales de 10 mg) o captopril (tabletas sublinguales de 25 mg)
- analgésicos (metamizol y ácido acetilsalicílico)
- diazepam (ampollas de 10 mg)
- etilefrina (7,5 mg en gotas)
- glucagón
- difenhidramina (ampollas de 5 ml)

Conclusiones

El manejo inadecuado de las urgencias médicas puede desencadenar una tragedia, afectando seriamente la vida del paciente y la actividad del profesional. El odontólogo debe poder realizar el diagnóstico, manejar oportuna y adecuadamente las urgencias médicas, mantenerse actualizado y contar con un botiquín de emergencia, ya que la prevención es la mejor manera de evitar eventualidades.

El presente editorial es tan solo un breve resumen de las urgencias médicas que pueden presentarse en una consulta odontológica, y su finalidad es brindar información acerca de cómo proceder.

Es imprescindible mantener actualizada la información al respecto, a fin de poder ejercer la práctica odontológica de forma responsable.

Referencias

1. Anders PL, Comeau RL, Hatton M, Neiders ME. The nature and frequency of medical emergencies among patients in a dental school setting. *J Dent Educ* 2010;74:392-6.
2. Atherton GJ, McCaul JA, Williams SA. Medical emergencies in general dental practice in Great Britain. Part 1: Their prevalence over a 10-year period. *Br Dent J* 1999;186:72-9.
3. Arsati F, Angelo V, Martao F, Cama J, Lopes F, Cecanho R, *et al*. Brazilian dentists attitudes about medical emergencies during dental treatment. *J Dent Educ* 2010;74:661-6.
4. Smereka J, Aluchna M, Aluchna A, Szarpak T. Preparedness and attitudes towards medical emergencies in the dental office among Polish dentists. *Int Dent J* 2019;69:321-8.
5. Al-Hassan M, Al-Qahtani S. Preparedness of dental clinics for medical emergencies in Riyadh, Saudi Arabia. *Saudi Dent J* 2019;31:115-21.
6. McCarthy FM, Malamed SF. Physical evaluation system to determine medical risk and indicated dental therapy modifications. *J Am Dent Assoc* 1979;99:181-4.
7. Malamed SF. Knowing your patients. *J Am Dent Assoc* 2010;141:38-78.
8. Gutiérrez Lizardi P, Rivera Silva G, Martínez Menchaca HR. Importancia actual de las urgencias médicas en el consultorio dental. *ADM* 2012;69:208-13.
9. Daabiss M. American Society of Anaesthesiologists physical status classification Indian. *J Anaesth* 2011;55:111-5.
10. Jevon P. Updated posters to help manage medical emergencies in the dental practice. *BDJ Team* 2016;3:16055.
11. Laurent F, Augustin P, Zak C, Maman L, Segai N. Preparedness of dental practices to treat cardiac arrest: Availability of defibrillators. *Resuscitation* 2011;82:1468-9.
12. Gutiérrez Lizardi P, Rivera Silva G, Treviño Guajardo E, Rodríguez Chong AP, Leal Puerta P, Álvarez Longoria J, *et al*. Botiquín para el manejo de urgencias médicas en el consultorio dental. *ADM* 2012;69:214-21.

Contacto:
Jorge Saavedra
saavedra@fibertel.com.ar
Acoyte 275, 1º E (C1405BGA)
Ciudad Autónoma de Buenos Aires, Argentina

Prevalencia y análisis descriptivo de los terceros molares en un servicio odontológico del Área Metropolitana de Buenos Aires

Prevalence and descriptive analysis of third molars in a dentistry service in the Metropolitan Area of Buenos Aires

Presentado: 2 de marzo de 2020
Aceptado: 20 de marzo de 2020

Patricio César Gatti,[a] Ariel Gualtieri,[b] Silvio Prada,[a] Hernán Montes de Oca,[c] Sebastián Ariel Puia[c]

[a]Servicio de Urgencias y Orientación de Pacientes, Facultad de Odontología, Universidad de Buenos Aires, Argentina
[b]Cátedra de Biofísica y Bioestadística, Facultad de Odontología, Universidad de Buenos Aires, Argentina
[c]Cátedra de Cirugía y Traumatología Bucomaxilofacial I, Facultad de Odontología, Universidad de Buenos Aires, Argentina

Resumen

Objetivo: Evaluar la prevalencia y el patrón de retención ósea de los terceros molares en pacientes que concurrieron a un servicio de urgencias y orientación de pacientes en el Área Metropolitana de Buenos Aires.

Materiales y métodos: Se realizó un estudio observacional retrospectivo en el que se evaluaron radiografías panorámicas de pacientes mayores de 18 años que concurrieron a un servicio de urgencias en el Área Metropolitana de Buenos Aires.

Resultados: Fueron evaluadas 949 radiografías panorámicas. En 347 casos, se presentó al menos un tercer molar retenido. Entre los 1878 terceros molares registrados, hubo 768 retenidos (41%). Según la clasificación de Gregory y Pell, la ubicación más frecuente de los terceros molares retenidos inferiores fue la IIA (28%), y de los superiores, la C (54%). La angulación más frecuente fue la vertical (62%). En el 9% de los casos estudiados, se encontró una radiolucidez asociada al tercer molar mayor a 3 mm. No se encontró diferencia significativa en la prevalencia de retención según el sexo.

Conclusiones: La prevalencia de retención fue mayor en el maxilar inferior que en el superior. La posición más frecuente fue la vertical. No se encontraron diferencias significativas en cuanto a la distribución según el sexo.

Palabras clave: Prevalencia, radiografía panorámica, tercer molar.

Abstract

Aim: *To evaluate the prevalence and pattern of bone retention of third molars in patients attending a patient orientation and urgency service in the metropolitan area of Buenos Aires City.*

Materials and methods: *This retrospective observational study was conducted in a department of dental urgency in the city of Buenos Aires where we evaluate radiografic ortopantomograms.*

Results: *949 panoramic radiographs were evaluated. In 347 there was at least one third molar retained. Within the 1878 third molars registered, there were 768 retained (41%). In the lower retained third molars the most frequent location corresponded to the IIA location (28%) and in the upper ones it corresponded to the C location (54%) according to Gregory & Pell. The vertical position was the most frecquent (62%). A radiolucency associated with the third molar greater than 3 mm was found in 9% of the cases studied. No significant difference was found in the prevalence of retention according to sex.*

Conclusions: *The prevalence of retention was higher in the lower than in the upper jaw, the vertical position being the most frequent. No significant difference was found in the distribution by sex.*

Key words: *Pantomography, prevalence, third molar.*

Introducción

Según lo informado en la literatura, el tercer molar es la pieza dentaria más frecuentemente retenida, con una gran variación entre poblaciones y grupos étnicos (16,7-68,6%).[1,2] Del total de los dientes retenidos, el 98% corresponde al tercer molar.

El tercer molar es considerado retenido cuando no erupcionó totalmente a su posición normal en el plano oclusal. Gay-Escoda y Berini-Aytés[3] diferencian la retención de la impactación. Consideran que un diente está retenido cuando permanece dentro del hueso y no se puede identificar una barrera física o un desarrollo anormal como explicación para la interrupción de la erupción de un germen dentario que aún no ha aparecido en la cavidad bucal. A su vez, denominan impactación a la detención de la erupción de un diente producida, o bien por una barrera física (otro diente, hueso o tejidos blandos) en el trayecto de erupción detectable clínica o radiográficamente, o bien por una posición anormal del diente. Factores genéticos y del medio ambiente juegan un papel fundamental en los trastornos del desarrollo que determinan las retenciones.[4] Según Richardson,[5,6] también son determinantes de la retención el cambio en la orientación o la posición del tercer molar en erupción y el crecimiento diferencial de las raíces mesial y distal, el tamaño de la mandíbula o el maxilar con la resultante falta de espacio y la maduración retardada de los terceros molares en comparación con el crecimiento esquelético de los maxilares.

La extracción de los terceros molares es una de las prácticas más realizadas en la especialidad de cirugía bucomaxilofacial debido a que estos pueden asociarse con complicaciones como pericoronaritis, infecciones, reabsorción radicular de dientes adyacentes, quistes y tumores.[7,8] Algunos trabajos de investigación demostraron que los terceros molares inferiores pueden generar zonas de debilidad en la mandíbula, susceptibilidad a fracturas,[9,10] y también estarían implicados en el apiñamiento dentario, los desórdenes de la articulación temporomandibular, el dolor orofacial y las neuralgias.[11,12] Las radiografías panorámicas son la técnica de elección para evaluar los terceros molares, ya sea en cuanto a la angulación, la posición o el nivel de retención ósea.[13]

El objetivo de este estudio fue evaluar la prevalencia y el patrón de retención ósea de los terceros molares en pacientes que concurrieron a un servicio de urgencias y orientación en el ámbito del Área Metropolitana de Buenos Aires.

Materiales y métodos

Se realizó un estudio observacional retrospectivo en el que se evaluaron radiografías panorámicas efectuadas según el protocolo de atención a pacientes mayores de 18 años que concurrieron de forma espontánea al Servicio de Urgencias y Orientación de Pacientes de la Facultad de Odontología de la Universidad de Buenos Aires entre el 15 y 23 de junio de 2018. Se incluyó la totalidad de las radiografías realizadas, tanto a pacientes que concurrieron por alguna urgencia odontológica como a los que, tras ser atendidos, fueron derivados a diferentes servicios. Las imágenes fueron obtenidas con un equipo Carestream CS8100 (Carestream Dental, Atlanta, GA, Estados Unidos) mediante estandarización de ubicación, tipo y tiempo de exposición, para luego ser evaluadas en formato digital por un único cirujano maxilofacial entrenado en su lectura.

Se registraron los siguientes parámetros: sexo; edad; cantidad de terceros molares presentes; cantidad de terceros molares retenidos; localización de los terceros molares retenidos; posición de los terceros molares retenidos de acuerdo a la clasificación de Pell y Gregory[14] (fig. 1) según la relación del límite amelocementario del tercer molar con el nivel óseo (nivel A: no enterrado en el hueso, nivel B: parcialmente enterrado en el hueso, nivel C: completamente enterrado en el hueso) y según la posición de la superficie distal de la corona del tercer molar en relación con el borde anterior de la rama ascendente (clase I: la totalidad de la corona por delante del borde anterior, clase II: media corona cubierta por el borde anterior, clase III: corona completamente cubierta por el borde anterior); angulación de los terceros molares retenidos de acuerdo a Winter[15] (fig. 1) en función del ángulo formado entre el eje longitudinal de los molares segundo y tercero (vertical (V): 10 a -10 grados, mesioangular (MA): 11 a 79 grados, distoangular (DA): -11 a -79 grados, horizontal (H): 80 a 100 grados, y otros: 101 a -80 grados, y cuando existe superposición entre la corona y las raíces); y radiolucidez (RL) asociada al tercer molar retenido mayor a 3 mm, que se registró como presente/ausente.

La descripción de las variables numéricas incluyó las siguientes mediciones: media, desviación estándar (DE), mediana, mínimo (mín.) y máximo (máx.), primer cuartil (Q1) y tercer cuartil (Q3). Los datos categóricos se describieron mediante frecuencias absolutas (FA) y porcentajes, con intervalos de confianza al 95% (IC95). Para la comparación de frecuencias, se utilizó la prueba de chi-cuadrado, con

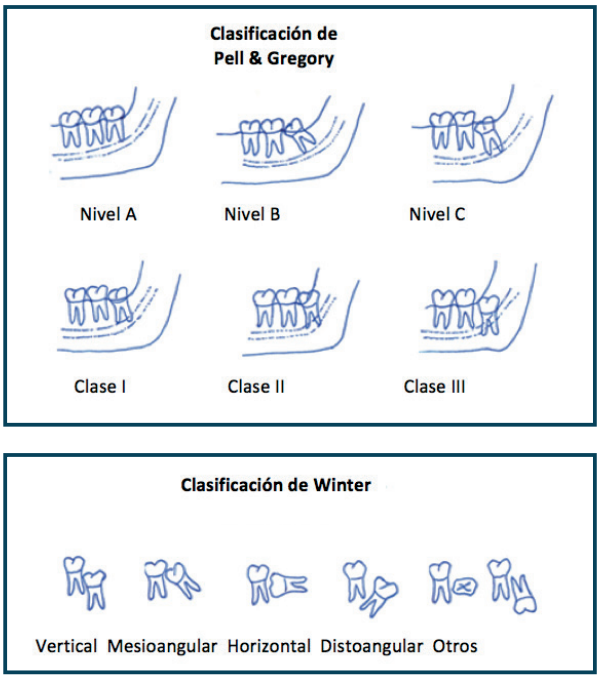

Figura 1. Clasificaciones de Pell y Gregory[14] y Winter.[15]

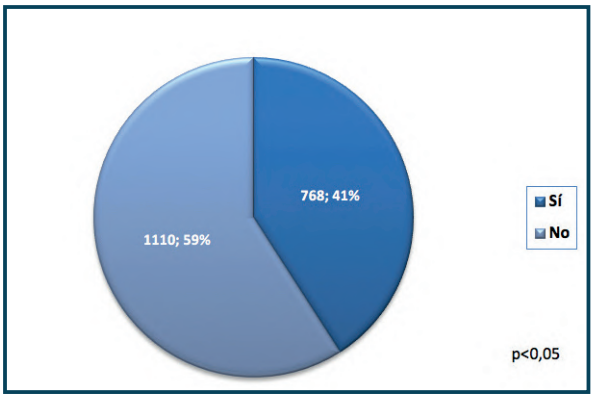

Figura 2. Frecuencia de terceros molares retenidos.

un nivel de significación del 5%. Se utilizaron los programas Calc, de Apache OpenOffice™ v.4.1.3, e InfoStat v.2018.[16,17] Los IC95 fueron estimados mediante el método Score.[18]

Este estudio fue aprobado por el Comité de Ética de la Facultad de Odontología de la Universidad de Buenos Aires (Res. CD Nº 330/19-01).

Resultados

Se evaluaron 949 radiografías panorámicas, de las cuales 571 correspondían a mujeres (60%; IC95=57-63%) y 378 a varones (40%; IC95=37-43%). La edad de los pacientes estaba comprendida en el rango 18-89, con una mediana de 37 y una media de 40 (+/-17).

En 347 de los casos, se presentó al menos un tercer molar retenido (37%; IC95=34-40%). Entre 1878 terceros molares, hubo 768 retenidos (41%; IC95=39-43%) y 1110 no retenidos (59%; IC95=57-61%) (fig. 2).

Los mayores porcentajes de casos retenidos se encontraron en las piezas 38 (50%; IC95=45-54%) y 48 (46%; IC95=42-51%); y los porcentajes de retenidos fueron menores en las piezas 18 (33%; IC95=29-37%) y 28 (33%; IC95=29-38%) (fig. 3).

La frecuencia de retención en el sexo femenino fue levemente mayor (42%; IC95=39-45%) al masculino (39%; IC95=36-42%), aunque esta diferencia no fue significativa (chi-cuadrado=1,91; gl=1; p=0,17). Los resultados obtenidos dentro de cada sexo fueron similares a los que se encontraron en el análisis global (tabla 1).

Se encontró una asociación significativa entre el grupo de edad y la retención (chi-cuadrado=259,89; gl=3; p<0,05): el mayor porcentaje de retenidos correspondió a la franja de hasta 25 años (63%; IC95=59-66%), seguido por el intervalo 26-35 (30%; IC95=27-34%) y por los grupos 36-45 (22%; IC95=17-27%) y mayores de 45 (22%; IC95=18-27%) (fig. 4).

La distribución de terceros molares retenidos según ubicación en molares inferiores no fue uniforme (chi-cuadrado=240,66; gl=8; p<0,05): el mayor porcentaje correspondió a la ubicación IIA (28%; IC95=24-33%) (tabla 2).

Tampoco fue uniforme en molares superiores (chi-cuadrado=106,76; gl=2; p<0,05), en los que el mayor porcentaje correspondió a la ubicación C (54%; IC95=48-60%), seguida por las ubicaciones B (40%; IC95=34-45%) y A (6%; IC95=4-10%) (tabla 3).

La distribución de terceros molares retenidos según angulación no fue uniforme (chi-cuadrado=886,56; gl=4; p<0,05); el mayor porcentaje corresponde a la angulación V (62%; IC95=58-65%) (tabla 4).

El porcentaje de casos de terceros molares con RL mayor a 3 mm (9%; IC95=7-11%) fue menor que el de los casos sin RL asociada (91%; IC95=89-93%); esta diferencia fue significativa (chi-cuadrado=519,11; gl=1) (fig. 5). El porcentaje fue menor en las piezas 18 (1%; IC95=0-4%) y 28 (0%; IC95=0-3%) respecto de las piezas 38 (15%; IC95=11-21%) y 48 (13%; IC95=9-18%).

Se encontró una asociación significativa entre la presencia de RL asociada y la angulación (chi-cuadrado=13,09; gl=4; p<0,05) (tabla 5). Los mayores porcentajes de piezas se encontraron en las posicio-

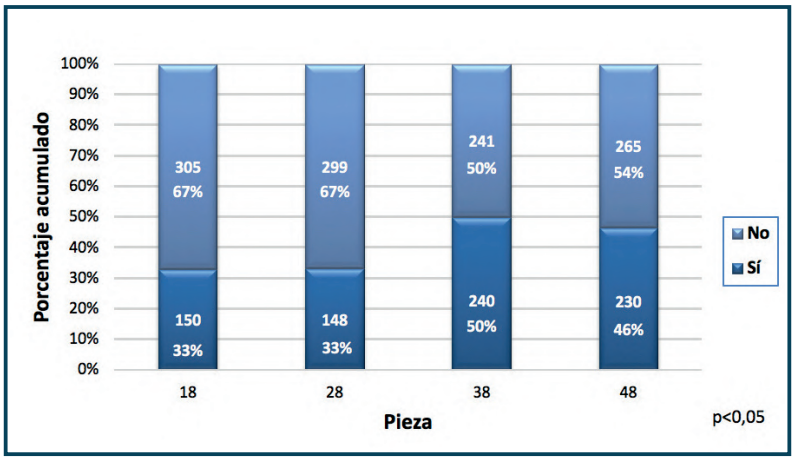

Figura 3. Relación entre retención del tercer molar y pieza dentaria.

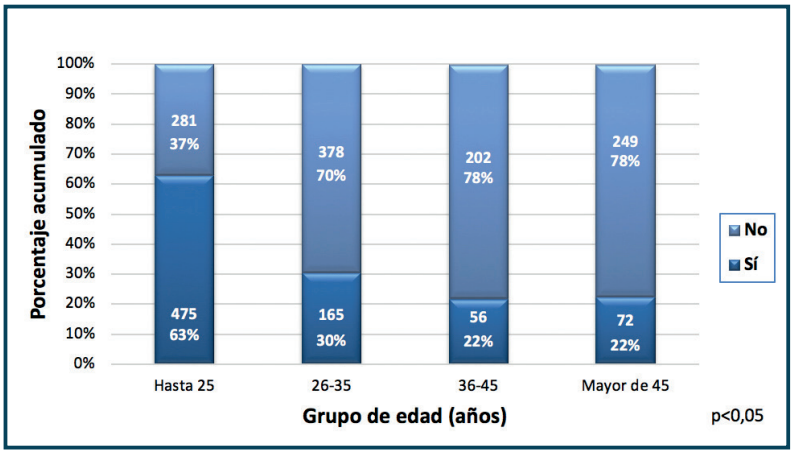

Figura 4. Relación entre retención del tercer molar y grupo de edad.

Tabla 1. Distribución según sexo.

Sexo	Pieza	Retenido					
		Sí		No		Total	
		FA	%	FA	%	FA	%
Femenino	18	87	34	169	66	256	100
	28	87	35	162	65	249	100
	38	143	51	138	49	281	100
	48	138	47	153	53	291	100
	Total	455	42	622	58	1077	100
Masculino	18	63	32	136	68	199	100
	28	61	31	137	69	198	100
	38	97	49	103	52	200	100
	48	92	45	112	55	204	100
	Total	313	39	488	61	801	100

FA: frecuencia absoluta.

Tabla 2. Distribución de molares inferiores según posición (Pell y Gregory).[14]

Posición	FA	%	IC95
IA	86	18	15-22
IB	39	8	6-11
IC	45	10	7-13
IIA	133	28	24-33
IIB	66	14	11-17
IIC	59	13	10-16
IIIA	12	3	1-4
IIIB	10	2	1-4
IIIC	20	4	3-6
Total	470	100	

Chi-cuadrado=240,66; gl=8; p<0,05.
FA: frecuencia absoluta.

Tabla 3. Distribución de molares superiores según posición (Pell y Gregory).[14]

Posición	FA	%	IC95
A	19	6	4-10
B	118	40	34-45
C	161	54	48-60
Total	298	100	

Chi-cuadrado=106,76; gl=2; p<0,05.
FA: frecuencia absoluta.

Tabla 4. Distribución según angulación (Winter).[15]

Angulación	FA	%	IC95
V	476	62	58-65
H	101	13	11-16
MA	115	15	13-18
DA	63	8	6-10
O	13	2	1-3
Total	768	100	

Chi-cuadrado=886,56; gl=4; p<0,05.
DA: distoangular; FA: frecuencia absoluta; H: horizontal; MA: mesioangular; O: otros; V: vertical.

nes DA (17%; IC95=10-29%) y V (10%; IC95=8-13%) (tabla 5).

También se halló una asociación significativa con el grupo de edad (chi-cuadrado=21,29; gl=3; p<0,05): los mayores porcentajes se encontraron en los grupos etarios 26-35 (17%; IC95=12-23%) y mayor de 45 (13%; IC95=7-22%) (fig. 6).

Discusión

La radiografía panorámica es el estudio por imágenes de primera elección para complementar el diagnóstico de los terceros molares. En los últimos años, varios autores[4,9,22] han estudiado la prevalencia y el patrón de los terceros molares retenidos en diferentes poblaciones, pero nunca en un servicio odontológico del Área Metropolitana de Buenos Aires.

En este trabajo, el 37% de los pacientes estudiados presentaron al menos un tercer molar retenido, mientras que, del total de terceros molares, la prevalencia de retenidos fue del 41%. La prevalencia en diferentes poblaciones es variable (15,2-65,6%). Dados las variaciones raciales, la naturaleza de la dieta y el grado de uso del sistema estomatognático, la prevalencia y la incidencia de los terceros molares retenidos han sido estudiadas en diferentes poblaciones por diversos autores.[4,19-23,25,30] Hattab *et al.*[19] (33%), Rajasuo *et al.*[20] (38%), El-Khateeb *et al.*[4] (34,5%) y Hassan[21] (40,8%) concuerdan con los resultados de este estudio. Sin embargo, Kumar *et al.*[22] hallaron una prevalencia más baja (15,2%), y Morris y Jerman,[23] más alta (65,6%).

Encontramos una mayor prevalencia de retención en los terceros molares del maxilar inferior respecto del maxilar superior, en concordancia con lo informado por Hatem[13] y Hashemipour *et al.*[1] No hallamos diferencias significativas en cuanto a la distribución del sexo en la prevalencia de retención. Esto concuerda con lo informado por Padhye *et al.*,[2] Hattab *et al.* [19] y Kramer y Williams.[24] A su vez, otros trabajos hablan de una mayor prevalencia en el sexo femenino y se lo atribuyen a que la erupción de los terceros molares en dicho sexo ocurre una vez finalizado el crecimiento del maxilar inferior, en contraposición a lo que sucede en sexo masculino, donde el crecimiento continúa luego de la erupción del tercer molar.[5,19,26,27] No obstante, hemos hallado que, en algunos diseños observacionales, la mues-

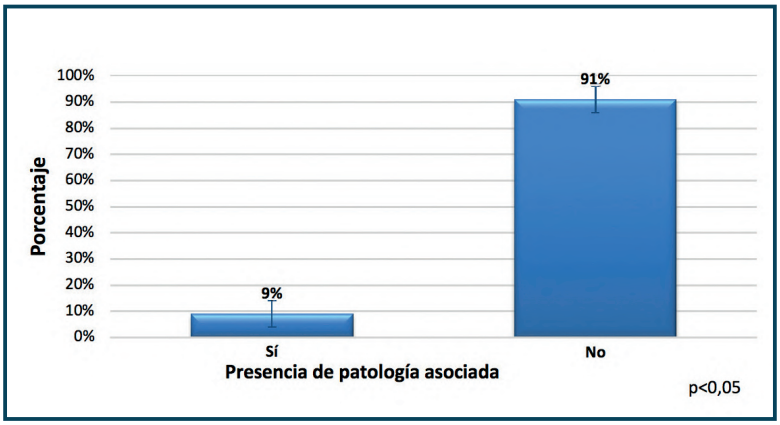

Figura 5. Distribución de terceros molares retenidos según presencia de patología asociada.

Tabla 5. Radiolucidez asociada a la angulación.

Angulación	RL>3 mm					
	Sí		No		Total	
	FA	%	FA	%	FA	%
V	47	10	428	90	475	100
H	3	3	98	97	101	100
MA	7	6	108	94	115	100
DA	11	17	52	83	63	100
O	0	0	13	100	13	100
Total	68	9	699	91	767	100

Chi-cuadrado=13,09; gl=4; p<0,05.
DA: distoangular; FA: frecuencia absoluta; H: horizontal; MA: mesioangular; O: otros; V: vertical.

tra estuvo conformada mayoritariamente por mujeres, y no fue estudiada la prevalencia de retención dentro de cada sexo.[19] El mayor porcentaje de retenidos correspondió a la franja de hasta 25 años (63%), seguido por el intervalo de 26 a 35 años (30%), mientras que los mayores de 35 años presentaron los menores porcentajes de retención. Los estudios consultados concuerdan con estos resultados.[13,28,29] Quek *et al.*[25] sugieren que el rango etario 20-25 es el ideal para estudiar la frecuencia y el patrón de los terceros molares retenidos. La mayor retención en pacientes jóvenes puede explicarse debido a que, a mayor edad, mayor probabilidad de que el paciente haya recibido tratamiento odontológico que incluya la extracción de los terceros molares retenidos. Venta *et al.*[29] argumentan que algunos cambios en la angulación de los terceros molares pueden ocurrir hasta los 32 años de edad, lo cual también podría influir en su erupción y en la disminución del porcentaje de retención.

Siguiendo la clasificación de Pell y Gregory,[14] el mayor porcentaje de terceros molares retenidos correspondió a la ubicación IIA (28%) seguida de la IA (18%). Hashemipour *et al.*[1] encontraron los mismos resultados, que a su vez concuerdan con otros autores.[13,31,32] Otros estudios, en los cuales se consideró la totalidad de los terceros molares (y no solo los retenidos), informaron que la ubicación más frecuente fue IA.[22,33] El menor porcentaje correspondió a la ubicación IIIC (4%), en coincidencia con hallazgos previos,[1,13,34] que informan esta ubicación como la menos frecuente. La clasificación de Pell y Gregory[14] también es utilizada para predecir la dificultad de las extracciones de los terceros molares retenidos; IA es la más fácil y IIIC la más difícil.

Una variable importante para predecir la erupción de los terceros molares es el espacio mesiodistal entre la cara distal del segundo molar y el borde anterior de la rama mandibular. Los terceros molares en ubicación I tienen aproximadamente el 70% de probabilidades de erupcionar. Los que se encuentran en ubicación II y III tienen más probabilidades de mantenerse retenidos.[2]

En los terceros molares superiores, el mayor porcentaje correspondió a la ubicación C (54%), en coincidencia con un estudio realizado en Arabia Saudita por El-Khateeb *et al.*[4]

Resulta difícil de comparar la prevalencia de las diferentes posiciones de los terceros molares retenidos debido a los distintos sistemas de clasificación y, a la vez, a cómo son medidos. En nuestro estudio, la distribución no fue uniforme, y el mayor porcentaje correspondió a la posición V (62%), seguido de las posiciones MA (15%) y H (13%). El-Khateeb *et al.*,[4] Bataineh *et al.*[34] y Almendros-Marqués *et al.*[35] encon-

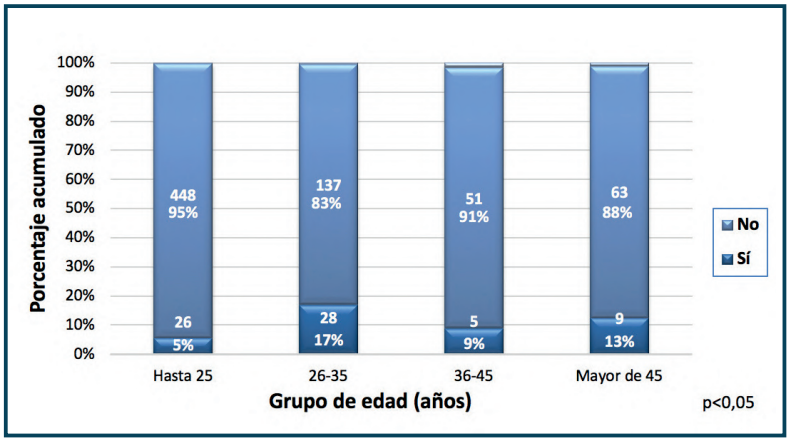

Figura 6. Relación entre radiolucidez y grupo de edad.

traron los mismos resultados; sin embargo, otros autores han hallado a la posición MA e incluso a la H como las más prevalentes.[2,13,22,36] Más allá de las dificultades en las mediciones, resultados tan variados demuestran que la angulación en los terceros molares retenidos varía considerablemente de una población a otra.

Existe controversia acerca del tamaño del saco pericoronario visto en las radiografías panorámicas como una RL asociada al tercer molar. Diferentes autores[1,19,22,25] sugieren la probabilidad de un quiste cuando la RL es mayor 2,5 mm. Camargo *et al.*[33] hallaron que los molares inferiores que están posición V presentaron mayor asociación con el ensanchamiento del saco pericoronario. En nuestro estudio encontramos que la posición DA en el rango etario 25-35 es la más relacionada, mientras que Kumar *et al.*[22] hallaron dicha asociación con la posición MA. Glosser y Cambell[36] realizaron un estudio histológico de los sacos pericoronarios aumentados de tamaño y encontraron una incidencia de quistes dentígeros del 37%.

Conclusión

La prevalencia de retención fue mayor en el maxilar inferior que en el superior, y la posición más frecuente fue la V. No se encontraron diferencias significativas en cuanto a la distribución según el sexo. El 9% de los terceros molares presentaba RL mayor a 3 mm, imagen con indicación de estudio anatomopatológico.

Los autores declaran no tener conflictos de interés en relación con este artículo y afirman no haber recibido financiamiento externo para realizarlo.

Referencias

1. Hashemipour MA, Tahmasbi-Arashlow M, Fahimi-Hanzaei F. Incidence of impacted mandibular and maxillary third molars: a radiographic study in a Southeast Iran population. *Med Oral Patol Oral Cir Bucal* 2013;18:140-5.
2. Padhye MN, Dabir AV, Girotra CS, Pandhi VH. Pattern of mandibular third molar impaction in the Indian population: a retrospective clinico-radiographic survey. *Oral Surg Oral Med Oral Pathol Oral Radiol* 2013;116:161-6.
3. Gay-Escoda C, Berini-Aytés. *Cirugía bucal*, Madrid, Océano-Ergon, 2004, p. 355.
4. El-Khateeb S, Arnout E, Hifnawy T. Radiographic assessment of impacted teeth and associated pathosis prevalence. Pattern of occurrence at different ages in Saudi male in Western Saudi Arabia. *Saudi Med J* 2015;36:973-9.
5. Richardson ME. Pre-eruptive movements of the mandibular third molar. *Angle Orthod* 1978;48:187-93.
6. Richardson ME. The effect of mandibular first premolar extraction on third molar space. *Angle Orthod* 1989;59:291-4.
7. Eshghpour M, Nezadi A, Moradi A, Shamsabadi RM, Rezaei NM, Nejat A. Pattern of mandibular third molar impaction: a cross-sectional study in northeast of Iran. *Niger J Clin Pract* 2014;17:673-7.
8. González SM, Spalding PM, Payne JB, Giannini PJ. A dentigerous cyst associated with bilaterally impacted mandibular canines in a girl: a case report. *J Med Case Rep* 2011;23:230.
9. Krimmel M, Reinert S. Mandibular fracture after third molar removal. *J Oral Maxillofac Surg* 2000;58:1110-2.
10. Meisami T, Sojat A, Sàndor GK, Lawrence HP, Clokie CM. Impacted third molars and risk of angle fracture. *Int J Oral Maxillofac Surg* 2002;31:140-4.
11. Almendros-Marqués N, Alaejos-Algarra E, Quinteros-Borgarello M, Berini-Aytés L, Gay-Escoda C. Factors influencing the prophylactic removal of asymptomatic impacted lower third molars. *Int J Oral Maxillofac Surg* 2008;37:29-35.
12. Beeman CS. Third molar management: a case for routine removal in adolescent and young adult orthodontic patients. *J Oral Maxillofac Surg* 1999;57:824-30.
13. Hatem M. Pattern of third molar impaction in Libyan population: a retrospective radiographic study. *Saudi J Dent Res* 2016;7:7-12.
14. Pell GJ, Gregory BT. Impacted mandibular third molars: classification and modified techniques for removal. *Dent Digest* 1933;39:330-8.
15. Winter GB. *The principles of exodontias as applied to the impacted third molar*, St. Louis, American Medical Book Co, 1926, pp. 41-45.
16. Apache Software Foundation (2016). Apache OpenOffice™ v.4.1.3. Disponible en: www.openoffice.org
17. Di Rienzo JA, Casanoves F, Balzarini MG, González L, Tablada M, Robledo CW. InfoStat v.2018. Grupo InfoStat, FCA, Universidad Nacional de Córdoba, Argentina. Disponible en: www.infostat.com.ar.
18. Newcombe RG, Merino Soto C. Intervalos de confianza para las estimaciones de proporciones y las diferencias entre ellas. *Interdisciplinaria* 2006;23:141-54.
19. Hattab FN, Rawashdeh MA, Fahmy MS. Impaction status of third molars in Jordanian students. *Oral Surg Oral Med Oral Pathol Oral Radiol Endod* 1995;79:24-9.
20. Rajasuo A, Murtomaa H, Meurman JH. Comparison of the clinical status of third molars in young men in 1949 and in 1990. *Oral Surg Oral Med Oral Pathol* 1993;76:694-8.
21. Hassan AH. Pattern of third molar impaction in a Saudi population. *Clin Cosmet Investig Dent* 2010;2:109-13.
22. Kumar VR, Yadav P, Kahsu E, Girkar F, Chakraborty R. Prevalence and pattern of mandibular third molar impaction in Eritean population: a retrospective study. *J Contemp Dent Pract* 2017;18:100-6.
23. Morris CR, Jerman AC. Panoramic radiographic survey: a study of embeddedthird molars. *J Oral Surg* 1971;29:122-5.
24. Kramer RM, Williams AC. The incidence of impacted teeth. *Oral Surg Oral Med Pathol* 1970;29:237-41.
25. Quek SL, Tay CK, Tay KH, Toh SL, Lim KC. Pattern of third molar impaction in a Singapore Chinese population: a retrospective radiographic survey. *Int J Oral Maxillofac Surg* 2003;32:548-52.

26. Hellman M. Our third molar teeth: their eruption, presence and absence. *Dent Cosmos* 1936;78:750-62.
27. Dachi SF, Howell FV. A survey of 3874 routine full-mouth radiographs. I. A study of retained roots and teeth. *Oral Surg Oral Med Oral Pathol* 1961;14:916-24.
28. Syed KB, Zaheer KB, Ibrahim M, Bagi MA, Assiri MA. Prevalence of impacted molar teeth among Saudi population in Asir Region, Saudi Arabia: a retrospective study of 3 years. *J Int Oral Health* 2013;5:43-7.
29. Venta I, Turtola L, Ylipaavalniemi P. Radiographic follow-up of impacted third molars from age 20 to 32 years. *Int J Oral Maxillofac Surg* 2001;30:54-7.
30. Sanhu S, Kaur T. Radiographic evaluation of the status of third molars in the Asian-Indian students. *J Oral Maxillofac Surg* 2005;63:640-5.
31. Almendros-Marques N, Alaejos-Algarra E, Quinteros-Borgarello M, Berini-Aytés L, Gay-Escoda C. Factors influencing the prophylactic removal of asymptomatic impacted lower third molars. *Int J Oral Maxillofac Surg* 2008;37:29-35.
32. Bui CH, Seldin EB, Dodson TB. Types, frequencies and risk factors for complications after third molar extraction. *J Oral Maxillofac Surg* 2003;61:1379-89.
33. Camargo IB, Sobrinho JB, Andrade ES, Van Sickels JE. Correlational study of impacted and non-functional lower third molar position with occurrence of pathologies. *Prog Orthod* 2016;17:26.
34. Bataineh AB, Albashaireh ZS, Hazza'a AM. The surgical removal of mandibular third molars: a study in decision making. *Quintessence Int* 2002;33:613-7.
35. Almendros-Marqués N, Berini-Aytés L, Gay-Escoda C. Influence of lower third molar position on the incidence of preoperative complications. *Oral Surg Oral Med Oral Pathol Oral Radiol Endod* 2006;102:725-32.
36. Glosser JW, Campbell JH. Pathologic change in soft tissues associated with radiographically normal third molar impactions. *Br J Oral Maxillofac Surg* 1999;37:259-60.

Contacto:
Patricio César Gatti
pcgatti@gmail.com
Av. Las Heras 3283 14º 58 (C1425ASJ)
Ciudad Autónoma de Buenos Aires, Argentina

Lipoma de bola adiposa de Bichat: un caso atípico

Bichat's fat pad lipoma: an atypical case

Presentado: 3 de octubre de 2019
Aceptado: 26 de enero de 2020

Pedro Thalles Bernardo de Carvalho Nogueira,[a] Luciano Schwartz Lessa Filho,[a] Ewerton Frutuoso da Silva,[a] Marcela Cardoso dos Santos,[a] Everaldo Oliveira Souto Neto,[b] Rafaella Amorim Bittencourt Maranhão de Araújo,[c] Daniel Ríos[d]

[a]Centro Universitario Tiradentes, Maceió, AL, Brasil
[b]Escola Bahiana de Medicina e Salud Pública, Salvador, BA, Brasil
[c]Centro Universitario Cesmac, Maceió, AL, Brasil
[d]Universidad Nacional de Córdoba, Argentina

Resumen

Los lipomas son tumores benignos compuestos por adipocitos maduros. Si bien representan la neoplasia más común en el cuerpo humano, su aparición en la región de la cabeza y el cuello es relativamente rara. No muestra predilección por sexo y afecta a individuos en la cuarta década de vida. Clínicamente, puede observarse un aumento de volumen nodular, de consistencia blanda y superficie lisa. Su etiopatogenia aún es desconocida, aunque algunos autores han sugerido factores endócrinos, inflamatorios, hereditarios y traumáticos. El diagnóstico se realiza a través de la evaluación clínica, con la ayuda de pruebas de imagen como la tomografía computarizada y la resonancia magnética. Sin embargo, solo puede ser confirmado mediante análisis histopatológico de la lesión, considerado el examen por excelencia. El tratamiento de los lipomas y todas sus variantes consiste en la extirpación quirúrgica total, con lo cual se disminuye la posibilidad de recidivas, que es rara de por sí. El objetivo de esta publicación es informar un caso clínico de lipoma localizado en la región de la mucosa yugal, con extirpación quirúrgica completa de la lesión de manera ambulatoria.

Palabras clave: Lipomas, neoplasias, procedimientos quirúrgicos ambulatorios.

Abstract

Lipomas are benign tumors composed of mature adipocytes. Although they represent the most common neoplasia in the human body, their occurrence in the head and neck region is relatively rare. Regardless of gender, they affect individuals from the fourth decade of life on. Clinically, an increase of the nodular volume with softened consistency and smooth surface can be observed. Although its etiopathogenesis is still uncertain, some authors have suggested endocrinal, inflammatory, hereditary and traumatic factors. The diagnosis is made through clinical evaluation, with the aid of imaging examinations, such as computerized tomography and magnetic resonance. However, it can only be confirmed through the histopathological analysis of the lesion, which is considered the gold standard examination. The treatment of the lipomas and all their variations consists of complete surgical excision, thus diminishing the possibility of recurrence, which in turn is rare. The aim of this publication is to report a clinical case of lipoma, located in the jugal mucosa region and treated through complete surgical removal of the lesion on an outpatient basis.

Key words: *Ambulatory surgical procedures, lipoma, neoplasms.*

Introducción

Los lipomas son tumores benignos compuestos por adipocitos maduros, generalmente rodeados por una delgada cápsula fibrosa.[1-3] Si bien representan la neoplasia más común de origen mesenquimatoso en el cuerpo humano, que afecta principalmente el tronco y las porciones proximales de las extremidades, su incidencia en la región de la cabeza y el cuello es relativamente rara, con un promedio de 15-20%, y de 1-4% cuando se trata de la cavidad oral.[2,3] No muestra predilección por ningún sexo, afecta principalmente a individuos en la cuarta década de vida y es poco frecuente en pacientes pediátricos.[3,4]

Bernardo de Carvalho Nogueira PT, Schwartz Lessa Filho L, Frutuoso da Silva E, Cardoso dos Santos M, Oliveira Souto Neto E, Amorim Bittencourt Maranhão de Araújo R, Ríos D. Lipoma de bola adiposa de Bichat: un caso atípico. *Rev Asoc Odontol Argent* 2020;108:14-18.

Los lipomas pueden afectar cualquier parte de la cavidad oral, incluidas las glándulas salivales, la mucosa bucal, los labios, la lengua, el paladar y el piso de la boca, siendo la mucosa yugal y el vestíbulo bucal los sitios más comunes, ya que representan aproximadamente el 50% de todos los casos.[1,3,5]

Según relatan De Wijn *et al.*,[6] en una vasta revisión de literatura, en el año 1821, Burns fue el primero en mencionar que la bola adiposa de Bichat puede dar lugar a lipomas. No informó casos; sin embargo, en 1921, Cameron publicó el primer artículo de revisión sobre el lipoma de bola adiposa de Bichat, donde resumió catorce casos altamente probables y confirmados.

Clínicamente, se presentan como un aumento del volumen nodular, de consistencia blanda y superficie lisa. Poseen color amarillento cuando son superficiales y rosado cuando son profundos, y pueden ser sésiles o pediculados. Normalmente, no superan los 30 mm de diámetro. Los tumores pequeños son asintomáticos, sin embargo pueden agrandarse y, dependiendo de la ubicación, causar molestias al paciente, interferir en el habla, dificultar la masticación y producir disfagia y disnea.[2,4,5]

Su etiopatogenia aún es desconocida. Algunos autores han sugerido factores endócrinos, inflamatorios, hereditarios y traumáticos.[3,4] El diagnóstico se realiza a través de la evaluación clínica, con la ayuda de pruebas de imagen como la tomografía computarizada y la resonancia magnética. Sin embargo, solo puede ser confirmado mediante análisis histopatológico de la lesión, considerado el examen por excelencia.

El tratamiento de los lipomas y todas sus variantes consiste en la extirpación quirúrgica total, a fin de disminuir las probabilidades de recidiva, que a su vez son raras.

El objetivo de este trabajo es informar un caso clínico de lipoma localizado en la región de la mucosa yugal, extirpado completamente y de manera ambulatoria.

Caso clínico

Una paciente de sexo femenino, de tez oscura, de 50 años de edad, acudió a la Escuela Clínica de Odontología del Centro Universitário Tiradentes, de Cruz das Almas, Maceió, Brasil, por un abultamiento en la mejilla del lado derecho. Durante la anamnesis, informó una evolución de aproximadamente 2 años y ausencia de sintomatología dolorosa. No presentaba enfermedades de base, tampoco tomaba medicamentos crónicos, ni declaró malos hábitos o adicciones.

En el examen físico extraoral (fig. 1), se observó una ligera asimetría facial causada por un aumento en el volumen, de consistencia firme, en la región de la mucosa yugal derecha. En el examen oral, la mucosa de revestimiento estaba intacta, con ausencia de sangrado espontáneo. En la tomografía computarizada (fig. 2) se observó un área hipodensa en la región mesentérica derecha, correspondiente a la bola adiposa de Bichat, de tamaño aumentado.

Figura 1. Aumento de volumen en región de mucosa yugal derecha, con evolución de 2 años.

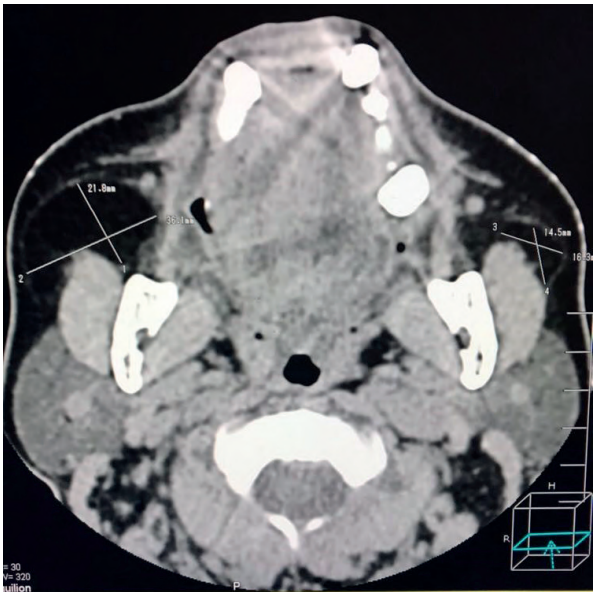

Figura 2. Tomografía computarizada (corte axial) preoperatoria.

Ante los hallazgos clínicos e imagenológicos, y con el consentimiento de la paciente (que fue informada de las posibles secuelas, principalmente en el nervio facial), se propuso el tratamiento quirúrgico de biopsia por escisión.

El procedimiento quirúrgico se realizó bajo anestesia local. Inicialmente se llevó a cabo la punción aspirativa con una aguja de gran calibre, a fin de identificar los contenidos presentes en la lesión y descartar así una lesión vascular. Luego, se hizo una incisión en la mucosa yugal, ligeramente debajo del conducto de Stenon, se realizó divulsión por planos promoviendo la separación total entre la neoplasia y el tejido sano adyacente, se identificó su extensión y, finalmente, se efectuó la escisión completa (fig. 3). Al colocar la pieza en un recipiente con solución salina al 0,9%, pudo observarse que el tumor flotó, lo cual plantea la hipótesis diagnóstica de lipoma (fig. 4).

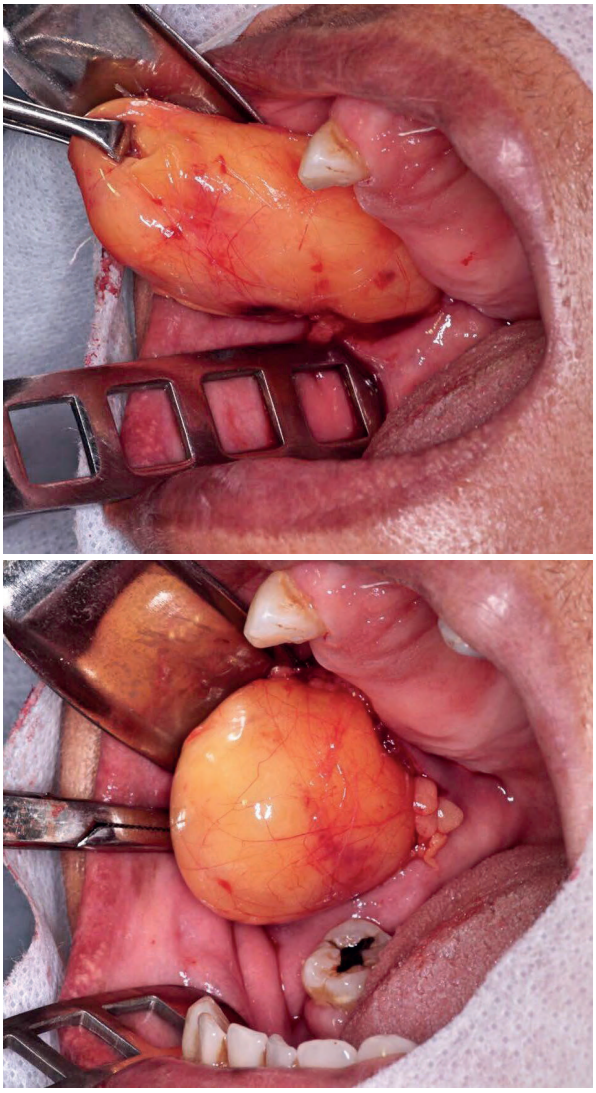

Figura 3. Exéresis de la lesión bajo anestesia local.

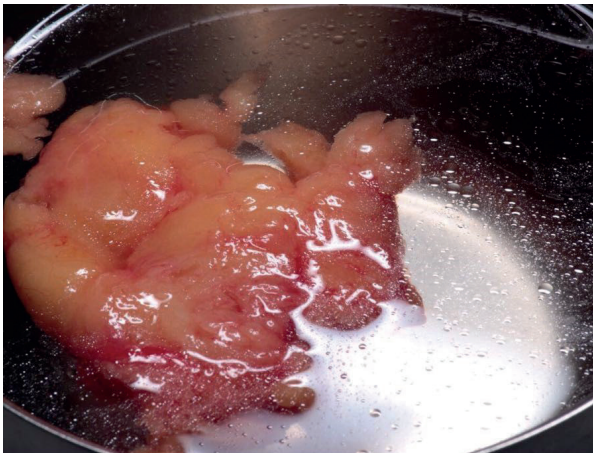

Figura 4. Pieza quirúrgica flotando en solución salina 0,9%.

El lecho quirúrgico fue irrigado de manera abundante con solución salina al 0,9% y suturado con hilo de seda (3-0) (fig. 5).

El análisis histopatológico confirmó la hipótesis diagnóstica de lipoma.

Un año y medio después de la operación, la paciente evolucionó bien, sin dolor y sin signos de recidiva.

Discusión

Los lipomas en la cavidad oral son poco frecuentes. Cuando aparecen allí, el sitio más común es la mucosa yugal, seguida de la lengua, el piso de la boca, el vestíbulo, el paladar, los labios, la encía y las glándulas salivales.[9]

Los lipomas orales rara vez se manifiestan como lesiones malignas, ya que presentan un crecimiento lento, no infiltran otros tejidos, no se ulceran y no se asocian a síntomas dolorosos.[1]

En este caso, una masa tumoral considerablemente grande fue localizada en la mucosa yugal derecha. Aunque el diagnóstico presuntivo fue lipoma, con-

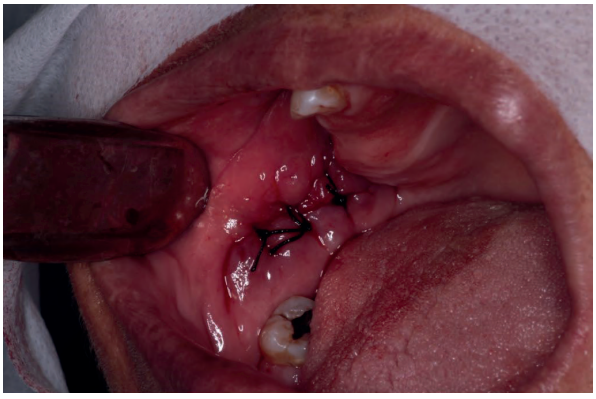

Figura 5. Sutura.

sideramos la posibilidad de diferentes neoplasias y tumores de las glándulas salivales, como adenomas, quistes dermoides, schwannoma, leiomiofibroma, neurofibroma y tumores de células granulares.

Por lo tanto, el examen histopatológico de la lesión por medio de una biopsia incisional o excisional es considerado fundamental para un diagnóstico certero.[10] Si el tumor se localiza principalmente en los espacios faciales, es necesario solicitar exámenes de imagen, como tomografía computarizada, resonancia magnética y ultrasonografía.[7]

Una característica importante para el diagnóstico, que se observó en nuestro caso, es el hecho de que el tumor flota cuando se coloca en una solución de formaldehído al 10% o solución salina al 0,9%.[1,2,5,7]

Llamó nuestra atención la extensión de la lesión, de aproximadamente 40 mm en su diámetro más grande, ya que, comúnmente, los lipomas orales tienen un diámetro medio de 20-22 mm.[9]

Según la literatura, los lipomas orales afectan principalmente a pacientes mayores de 40 años de edad. En nuestro caso, el paciente tenía 50 años. Con respecto a la predilección por un sexo, existen controversias. Según el estudio realizado por Manor *et al.*,[9] en el que se analizaron 58 casos de lipomas orales, se encontró una predilección ligeramente mayor por el sexo femenino. A su vez, Tsuji *et al*.[7] encontraron una proporción de hombres y mujeres de 7:9. Por otro lado, Furlong *et al*.[10] analizaron 125 casos de lipomas en la región maxilofacial y encontraron una mayor prevalencia en el sexo masculino: 91 (72,8%).

Su patogenia es desconocida. Se citan como posibles causas factores hereditarios, traumáticos, endócrinos, infecciosos e inflamatorios. Aunque parece ser más común en pacientes obesos, el metabolismo del lipoma es completamente independiente de la grasa corporal normal. Por más que la ingesta calórica se reduzca, el lipoma no disminuye en tamaño.[3,4]

Normalmente, un lipoma típico del bola adiposa de Bichat se presenta como una masa en la mucosa yugal, debajo de los músculos de la expresión facial superficial y sobre el músculo buccinador, confinado por los límites anatómicos del espacio bucal: el borde anterior del músculo masetero, el cigoma, el músculo orbicular de los labios y la rama inferior de la mandíbula. Además, es de crecimiento lento y sin antecedentes de trauma,[6] lo cual está de acuerdo con lo observado en el presente caso.

Según De Wijn *et al*.,[6] el lipoma de la bola adiposa de Bichat tiene una intensidad de señal igual a la de la grasa circundante, y la base del diagnóstico es la presencia de asimetría, ya que no existe una diferencia significativa en el tamaño entre el lado derecho y el izquierdo en ausencia de lesión. Este hecho también puede tenerse en cuenta para diferenciar el lipoma de la pseudohernia de la bola adiposa de Bichat, que se confunde clínicamente con lipoma pero no está asociada con ninguna alteración en el volumen.

El tratamiento de los lipomas orales, independientemente de su variación, es la escisión quirúrgica simple,[1-10] una técnica bien establecida en la literatura, y los signos de recidiva son raros. Aunque el crecimiento de los lipomas orales es generalmente limitado, pueden alcanzar grandes dimensiones y, así, interferir con el habla y la masticación, aumentando la necesidad de escisión.

En nuestro caso, se realizó la escisión quirúrgica y la paciente fue controlada un año y medio después de la operación, sin signos de recidiva.

Conclusión

Los lipomas son tumores benignos comunes, pero su aparición en la cavidad oral es relativamente rara. Cuando está presente, el sitio más afectado es la mucosa yugal.

Con mayor frecuencia, se presenta clínicamente como una lesión asintomática y de crecimiento lento. Debido a esto, los pacientes solo buscan atención cuando el lipoma crece hasta el punto de causar algún tipo de malestar, alteración en el habla, dificultades para masticar, disfagia y disnea.

A veces, es difícil diferenciar el lipoma de otras lesiones, por lo que el examen histopatológico asociado con los hallazgos clínicos es de gran importancia en el diagnóstico preciso. En algunos casos, se requiere ayuda por medio de pruebas de imagen.

El tratamiento para los lipomas orales es la extirpación quirúrgica, y la posibilidad de recidiva es poco frecuente.

En el presente caso clínico, al año y medio de la operación, la paciente evolucionó sin complicaciones, sin dolores, y no se registraron signos de recidiva.

Los autores declaran no tener conflictos de interés en relación con este artículo y afirman no haber recibido financiamiento externo para realizarlo.

Referencias

1. Ponce JB, Ferreira GZ, Santos PSS, Lara VS. Giant oral lipoma: a rare entity. *An Bras Dermatol* 2016;91:84-6.
2. Park GB, Choi DJ, Park JW, Kim JS. Oral cavity lipoma: a case report. *J Korean Assoc Oral Maxillofac Surg* 2015;41:213-6.
3. Neville BW, Damm DD, Allen CM, Chi AC. *Patologia oral e maxilofacial*, 4ª ed., Río de Janeiro, Elsevier, 2016.

4. Najaf Y, Cartier C, Favier V, Garrel R. Symptomatic head and neck lipomas. *Eur Ann Otorhinolaryngol Head Neck Dis* 2019;136:127-9.
5. Naruse T, Yanamoto S, Yamada S, Rokutanda S, Kawakita A, Takahashi H, *et al*. Lipomas of the oral cavity: clinicopathological and immunohistochemical study of 24 cases and review of the literature. *Indian J Otolaryngol Head Neck Surg* 2015;67:67-73.
6. De Wijn RS, Van der Heijden EP, Kon M. On lipoma of the bucca fat pad: report of two cases and review of the literature. *J Plast Reconstr Aesthet Surg* 2009;62:28-35.
7. Tsuji T, Satoh K, Nakano H, Kida K, Kogo M. Clinical characteristics of lipoma in the submandibular region: Report of a relatively uncommon case and review of the literature in Japan. *J Oral Maxillofac Surg* 2015;27:344-7.
8. Mehendirrata M, Jain K, Kumra M, Manjunatha BS. Lipoma of mandibular buccal vestibule: a case with histopathological literature review. *BMJ Case Rep* 2016; 10.1136/bcr-2016-215586.
9. Manor E, Sion-Vardy N, Joshua BZ, Bodner L. Oral lipoma: analysis of 58 new cases and review of the literature. *Ann Diagn Pathol* 2011;15:257-61.
10. Furlong MA, Fanburg-Smith JC, Childers EL. Lipoma of the oral and maxillofacial region: site and subclassificationof 125 cases. *Oral Surg Oral Med Oral Pathol Oral Radiol Endod* 2004;98:441-50.

Contacto:
Pedro Thalles Bernardo de Carvalho Nogueira
dr.pedrobmf@gmail.com
Rua Prof. Sandoval Arroxelas 790,
Ponta Verde, Maceió, AL, Brasil

Terapia regenerativa en un incisivo central superior permanente inmaduro. Caso clínico

Regenerative therapy in an immature permanent upper central incisor. Clinical case

Presentado: 14 de mayo de 2019
Aceptado: 19 de diciembre de 2019

María Inés Dori, María Alejandra del Carril, Jorge Olmos, Daniela Toscano
Carrera de Especialización en Endodoncia, Facultad de Odontología, Universidad Nacional de Tucumán, Argentina

Resumen

Objetivo: Presentar la terapia regenerativa como una alternativa para la resolución de un caso de traumatismo dentario en un diente permanente incompletamente desarrollado.

Caso clínico: Se realizó el tratamiento de un incisivo central superior con mortificación pulpar y periodontitis apical aguda subsecuente a trauma dental en un paciente de 8 años de edad. Se aplicó el protocolo de regeneración pulpar recomendado por la Asociación Americana de Endodoncia. Se estimuló la formación de un coágulo en el interior del conducto a partir de los tejidos periapicales, previa desinfección con la pasta triple antibiótica, y finalmente se colocó mineral trióxido agregado coronal a este. Se obtuvo así una matriz esteril que permitió el crecimiento de nuevo tejido y se realizaron controles periódicos durante 4 años. Se constató silencio clínico. Radiográficamente, se observó la formación de tejido sobre las paredes del conducto y el cierre apical.

Conclusión: La terapia regenerativa como alternativa de tratamiento, en este caso, permitió la disminución de la luz del conducto por el depósito de tejidos calcificados y el cierre del foramen apical, mejorando el pronóstico de la pieza dentaria.

Palabras clave: Desinfección, diente permanente joven, pasta triple antibiótica, regeneración.

Abstract

Aim: *To present pulp regeneration therapy as an alternative to resolve dental trauma in immature permanent teeth.*

Clinical case: *We report a clinical case of an immature central superior incisor with pulp mortification and acute apical periodontitis subsequent to dental trauma, in an 8 year old patient. The pulp Regeneration protocol recommended by the American Endodontics Association was applied. We stimulated a clot formation inside the duct from periapical tissues and after disinfection with a mixture of three antibiotics mineral trioxide aggregated was finally place coronal to the clot. Thus a sterile matrix was obtained that allowed new tissue's growth. Periodic check-up visits were carried out over a 4 years period. Clinical silence was observed. Tissue formation on duct walls and apical closure were radiographically detected.*

Conclusion: *Regenerative therapy is an alternative for the treatment of immature permanent teeth, in ths clinical case it allowed the reduction of the width of the duct by the opposition of hard tissues and the closure of the apical foramen improving the forecast of these teeth.*

Key words: *Disinfection, immature permanents teeth, regeneration, triple antibiotic paste.*

Introducción

En las últimas dos décadas, el desarrollo de un procedimiento destinado a mejorar el pronóstico de los dientes permanentes jóvenes necróticos a causa de caries o lesiones traumáticas ha tenido un considerable interés en la endodoncia.[1-2] Los tratamientos convencionales –apexificación con hidróxido de calcio o colocación de un plug de mineral trióxido agregado (MTA) o biocerámicos– no resuelven la problemática a largo plazo, ya que no promueven el desarrollo de los dientes inmaduros.[3-5] Hay evidencias de que

los tratamientos prolongados con hidróxido de calcio producen la disminución de la dureza dentinaria con el subsecuente aumento de las probabilidades de fractura.[6] Por esa razón, esta técnica fue reemplazada por la apexificación con un tapón en apical y su obturación inmediata.

El concepto de "regeneración endodóntica" es reconocido por la Asociación Americana de Endodoncia (AAE) sin tener en cuenta si el resultado de la aplicación de los protocolos es realmente una "regeneración" o una "reparación".[7]

La regeneración es un procedimiento de ingeniería tisular basado en la presencia de tres elementos: células madre, factores de crecimiento bioactivos y andamios, regulados a su vez por las condiciones del medio ambiente.[8-10]

Esta terapia puede ser abordada de dos maneras diferentes: a través del cultivo de células madre y su posterior trasplante al conducto radicular o mediante el estímulo de células libres con capacidad quimiotáctica.[11] Mientras que con el primer procedimiento se obtienen tejidos similares a la pulpa y a la dentina, con el estímulo de células libres los resultados son impredecibles y dependen de la presencia o la ausencia de infección previa y del estado de la vaina de Hertwig.[12] En casos de traumatismo, se ha visto una relación directa entre el tipo de lesión producida y el tejido formado posteriormente a la terapia regenerativa.[13]

Los protocolos concuerdan en los principios generales de eliminación de la infección, creación de un andamio y prevención de la reinfección. Pero difieren sustancialmente en el tipo de irrigante empleado, la medicación intermedia, el tipo de andamio y el material de sellado del conducto.

Sobre la base de los casos reportados y las investigaciones publicadas, la AAE recomienda la irrigación con hipoclorito de sodio al 1,5%, a fin de preservar la viabilidad de las células madre y no alterar la capacidad de adherencia a la dentina.[7,14] Como medicación intraconducto, hidróxido de calcio o la pasta triple antibiótica (ciprofloxacina, metronidazol, cefalexina) en bajas concentraciones (0,1-1 mg/ml)[15] y lavaje con EDTA al 17% para desmineralizar la dentina y permitir la liberación de moléculas bioactivas presentes en la matriz extracelular.[16,17] En cuanto al andamio, aconseja el plasma rico en plaquetas con la adición de factores de crecimiento bioactivos, ya que la provocación de un coágulo puede lesionar la vaina de Hertwig y, a consecuencia de esto, afectar el crecimiento en longitud de la raíz. Para el sellado, sugiere los materiales bioactivos como el MTA,[18] o los biocerámicos, y por último un sellado cameral adecuado que impida la reinfección.

El objetivo de este informe es presentar la terapia regenerativa como una alternativa para la resolución de un caso de traumatismo dentario en un diente permanente incompletamente desarrollado.

Caso clínico

Se trata de un paciente de 8 años de edad, de sexo masculino, con historia de trauma dental en zona anterosuperior. En el momento de la lesión (abril del 2015), fue atendido en el Hospital Centro de Salud "Dr. Zenón J. Santillán", donde se trataron las lesiones de tejidos blandos, se realizó la apertura de la pieza dentaria 21 y se colocó hidróxido de calcio en el conducto. Luego, fue derivado al Posgrado de Endodoncia de la Facultad de Odontología de la Universidad Nacional de Tucumán. Bajo el consentimiento escrito de la madre, se decidió aplicar el protocolo de regeneración pulpar. Al examen clínico se observó fractura coronaria (fig. 1), cámara pulpar abierta y periodontitis apical aguda, con sensibilidad a la palpación y a la percusión. Radiográficamente, se observó formación radicular incompleta, ápice abierto y paredes del conducto radicular muy delgadas (fig. 2).

En la primera cita se colocó anestesia infiltrativa (carticaína clorhidrato de 4%, L-adrenalina 1:100000), se aisló de manera absoluta colocando el clamp alejado del diente traumatizado (fig. 3), se determinó la longitud total de trabajo (fig. 4), se realizó la desinfección sin instrumentar utilizando irrigación profusa de 20 mililitros de hipoclorito de sodio al 1,5% (fig. 5), se secó con puntas de papel estéril y se colocó medicación intermedia de hidróxido de calcio usando como vehículo propilenglicol.

En la segunda cita, a los siete días, el paciente manifestó persistencia de la sintomatología clínica, por lo que se procedió a eliminar la medicación preexisten-

Figura 1. Aspecto clínico. Fractura coronaria de 21.

Figura 2. Radiografía inicial de 21.

te mediante lavado profuso con hipoclorito de sodio al 1,5% (Laboratorio de la Facultad de Odontología de la Universidad Nacional de Tucumán, Argentina) y se colocó pasta triple antibiótica (pasta de Hoshino modificada, preparada en el laboratorio de la facultad). La medicación se mantuvo durante quince días. Transcurrido ese tiempo, se procedió a eliminar la pasta triple antibiótica con irrigación ultrasónica y luego se realizó una irrigación final con ácido cítrico al 10% (preparado en el laboratorio de la facultad) de durante 3 minutos. Después de secar el conducto se indujo el sangrado, empleando para ese fin una lima K #40 (Dentsply Maillefer, Ballaigues, Suiza), se contuvo el sangrado a nivel cervical (figs. 6-7), y una vez consolidado el coágulo se selló con MTA (Angelus, Londrina, Brasil) (fig. 8). Se reconstruyó la corona con resina fotocurable y se realizaron controles durante 4 años.

Figura 4. Conductometría.

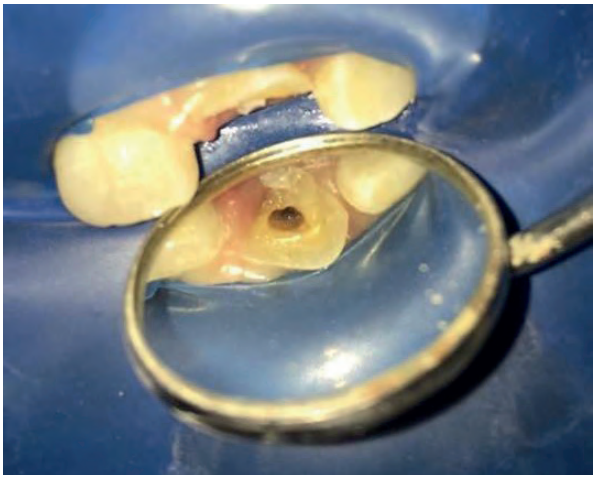

Figura 3. Aislación.

En los controles clínicos, la pieza se mantuvo asintomática con respuesta positiva al test de sensibilidad al frío (fig. 9). Radiográficamente, se observó una disminución en el diámetro del conducto con formación y cierre del ápice radicular. Se vio también la formación de tejido duro por debajo del MTA, de aspecto similar a un puente dentinario (fig. 10).

Discusión

El tratamiento convencional, en casos de dientes con desarrollo incompleto de la raíz, es un desafío para la terapia endodóntica. Sin embargo, numerosos estudios han demostrado que luego de una adecuada desinfección y la formación de un coágulo sanguíneo existe la posibilidad de obtener regeneración de los tejidos dentro del sistema de conductos, permitiendo a su vez la continuidad del desarrollo radicular.

En el caso clínico presentado, si bien el paciente ya había sido intervenido, decidimos emplear el protocolo de regeneración debido a la escasa madu-

Figura 5. Irrigación con hipoclorito 1,5%.

Figura 6. Inducción del sangrado.

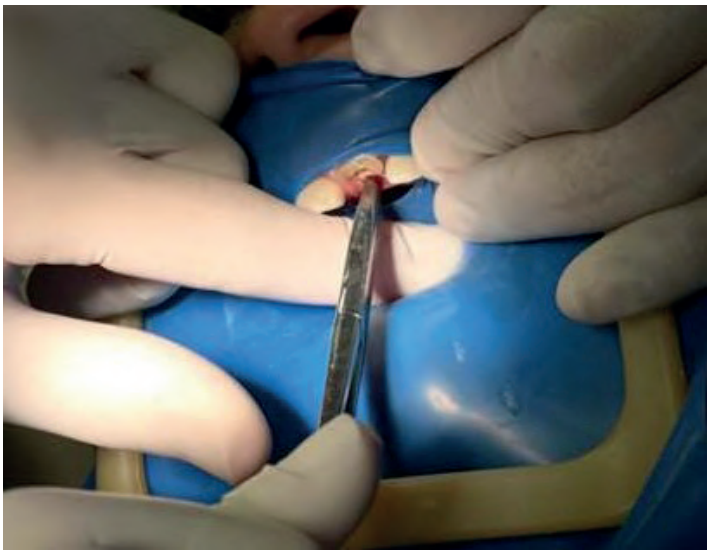

Figura 7. Contención del sangrado.

Figura 8. Sellado con MTA.

Figura 9. Restauración final.

ración de la raíz y al mal pronóstico del elemento en cuanto a su función.

Para la desinfección se empleó, en un primer paso, hidróxido de calcio,[6] y luego se colocó pasta triple antibiótica, por la persistencia de los síntomas clínicos.[14] Durante la dentinogénesis, los factores de crecimiento quedan atrapados en la matriz de la dentina, y después pueden liberarse por desmineralización. Su efecto sobre la migración, la proliferación y la diferenciación de células madre pulpares podría ser beneficioso en la regeneración endodóntica.[17]

Se optó por el uso de ácido cítrico para liberar las moléculas bioactivas adsorbidas en la dentina, teniendo en cuenta que el medio ácido favorece la activación TGF-β1, mientras que el EDTA de pH alcalino puede provocar deficiencias en la formación del coágulo y de las fibras colágenas. Está demostrado además que el ácido cítrico es superior al EDTA no solo en términos de liberación de TGF-β1, sino también en quimiotaxis, adhesión y supervivencia de células madre.[16,19]

Los resultados de la terapia regenerativa varían sustancialmente dependiendo del diagnóstico.[20] En dientes necróticos por caries, los resultados son impredecibles. Los tejidos formados son derivados de células madre periodontales y óseas, por lo que se forman tejidos osteocementarios. Desde el punto de vista histológico, este resultado sería una reparación. Mientras que, en elementos sin infección previa, la supervivencia de células pulpares podría producir una verdadera regeneración.[8-10,13] En este caso se observa la presencia de tejido calcificado por debajo del MTA, imagen radiográfica compatible con puente dentinario, lo cual podría indicar la presencia de células formadoras de dentina. Es necesario realizar un estudio histológico de los tejidos formados para determinar su origen.

Conclusiones

La terapia regenerativa es una promesa para el tratamiento de dientes permanentes inmaduros. Su

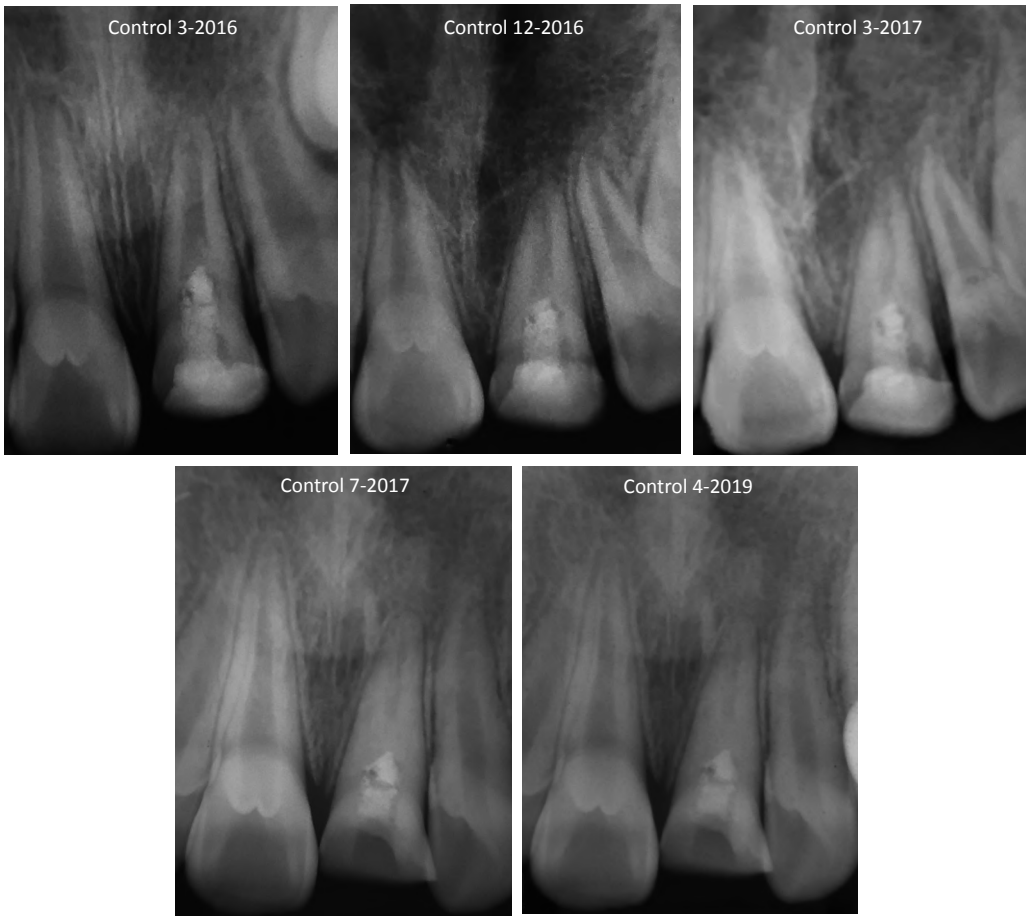

Figura 10. Controles radiográficos.

pronóstico mejora sustancialmente con este tratamiento. Si bien en la actualidad no es posible controlar todos los factores que intervienen en el proceso para lograr la regeneración, en la práctica diaria estos están identificados y, por el momento, se realizan de forma experimental con éxito.

Las ventajas de la terapia regenerativa son: la disminución de la luz del conducto por la deposición de tejidos calcificados, el estrechamiento y el cierre del foramen apical, el crecimiento de la raíz en longitud y la restitución de la función mecánica del elemento dentario.

La terapia regenerativa puede ser considerada el tratamiento indicado, teniendo en cuenta que estos pacientes no pueden recibir implantes hasta el momento de su completo crecimiento craneoesqueletal.

Ante el fracaso de la terapia regenerativa, se puede implementar un tratamiento convencional.

Los autores declaran no tener conflictos de interés en relación con este artículo y afirman no haber recibido financiamiento externo para realizarlo.

Referencias

1. Iwaya SL, Ikawa M, Kubota M. Revascularization of an immature permanent tooth with apical periodontitis and sinus tract. *Dent Traumatol* 2001;17:185-7.
2. Banchs F, Trope M. Revascularization of immature permanent teeth with apical periodontitis: New treatment protocol? *J Endod* 2004;30:196-200.
3. Fuks AB. Pulp therapy for the primary and young permanent dentitions. *Dent Clin North Am* 2000;44:571-96.
4. Rafter M. Apexification: a review. *Dent Traumatol* 2005;21:1-8.
5. Sheehy E, Roberts G. Use of calcium hydroxide for apical barrier formation and healing in non-vital immature permanent teeth: a review. *Br Dent J* 1997;183:241-6.
6. Andreasen JO, Farik B, Munksgaard EC. Long-term calcium hydroxide as a root canal dressing may increase risk of root fracture. *Dent Traumatol* 2002;18:134.
7. American Association of Endodontists. Clinical considerations for a regenerative procedure. Disponible en: www.aae.org/specialty/wp-content/uploads/sites/2/2018/06/ConsiderationsForRegEndo_AsOfApril2018.pdf
8. Huang G, Sonoyama W, Liu Y. The hidden treasure in apical papilla: the potential role in pulp/dentin regeneration and bioroot engineering. *J Endod* 2008;34:645-51.
9. Sonoyama W, Liu Y, Fang D, Yamaza T, Seo BM, Zhang

C, *et al*. Mesenchymal stem cell-mediated functional tooth regeneration in swine. *PLoS ONE* 2006;1:79.
10. Sonoyama W, Liu Y, Yamaza T, Tuan RS, Wang S, Shi S, *et al*. Characterization of the apical papilla and its residing stem cells from human immature permanent teeth: a pilot study. *J Endod* 2008;34:166-71.
11. Kim SG, Zheng Y, Zhou J, Chen M, Embree MC, Song K, *et al*. Dentin and dental pulp regeneration by the patient's endogenous cells. *End Topic* 2013;28:106-17.
12. Cordeiro MM, Dong Z, Kaneko T. Dental pulp tissue engineering with stem cells from exfoliated deciduous teeth. *J Endod* 2008;34:962-9.
13. Andreasen J, Bakland L. Pulp regeneration after non-infected and infected necrosis, what type of tissue do we want? A review. *Dental Traumatol* 2012;28:13-8.
14. Kim S, Malek M, Sigurdsson A, Lin LM, Kahler B. Regenerative endodontics: a comprehensive review. *Int Endod J* 2018;51:1367-88.
15. Hoshino E, Kurihara-Ando N, Sato I, Uematsu H, Sato M, Kota K, *et al*. In-vitro antibacterial susceptibility of bacteria taken from infected root dentine to a mixture of ciprofloxacin, metronidazole and minocycline. *Int Endod J* 1996;29:125-30.
16. Ivica A, Zehnder M, Mateos J, Chafik G, Weber F. Biomimetic conditioning of human dentin using citric acid. *J Endod* 2019;45:45-50.
17. Taweewattanapaisan P, Jantarat J, Ounjai P, Janebodin K. The effects of EDTA on blood clot in regenerative endodontic procedures. *J Endod* 2019;45:281-6.
18. Parirokh M, Torabinejad M. Mineral trioxide aggregate: a comprehensive literature review-part III: clinical applications, drawbacks, and mechanism of action. *J Endod* 2010;36:400-13.
19. Lyons RM, Keski-Oja J, Moses HL. Proteolytic activation of latent transforming growth factor-beta from fibroblast-conditioned medium. *J Cell Biol* 1988;106:1659-65.
20. Nosrat A, Kolahdouzan A, Khatibi AH, Verma P, Jamshidi D, Nevins AJ, *et al*. Clinical, radiographic, and histologic outcome of regenerative endodontic treatment in human teeth using a novel collagen-hydroxyapatite scaffold. *J Endod* 2019;45:136-46.

Contacto:
María Inés Dori
mariainesdori@hotmail.com
Laprida 490 (T4000IFJ)
San Miguel de Tucumán
Tucumán, Argentina

Tumor maligno de las vainas nerviosas periféricas en la región maxilofacial: schwannoma maligno mandibular

Malignant tumor of peripheral nerve sheaths in the maxillofacial region: malignant mandibular schwannoma

Presentado: 2 de enero de 2020
Aceptado: 20 de marzo de 2020

Carlos Israel Paganini,[a-c] Gerardo Saiz[a,b]

[a]Carrera de Especialización en Cirugía y Traumatología Bucomaxilofacial, Universidad Maimónides, Buenos Aires, Argentina
[b]Diplomatura en Cirugía Oral, Círculo Odontológico de Mar del Plata, Buenos Aires, Argentina
[c]Hospital Municipal "Dr. Emilio Ferreyra", Necochea, Buenos Aires, Argentina

Resumen

Objetivo: Describir el diagnóstico y la resolución de un caso clínico de schwannoma maligno mandibular, una neoplasia extremadamente rara en la región maxilofacial y con alto porcentaje de mortalidad.

Caso clínico: Un paciente masculino de 56 años de edad acudió a la consulta por trismus, dolor y no cierre de la herida posextracción en maxilar inferior, con una evolución de tres meses. Se le solicitó una tomografía computada que evidenció lesión osteolítica y pieza dentaria retenida en la zona afectada. Se realizó la biopsia excisional. El diagnóstico fue schwannoma maligno mandibular. Nueve meses después del tratamiento quirúrgico y coadyuvante, el paciente falleció.

Conclusiones: La derivación a un especialista y el análisis histopatológico tempranos permiten diagnosticar a tiempo este tipo de neoplasias. El schwannoma maligno es una enfermedad agresiva, con una tasa de supervivencia baja, pero la intervención oportuna y el diagnóstico precoz mejoran el pronóstico y la sobrevida del paciente.

Palabras clave: Biopsia, diagnóstico, maxilar inferior, schwannoma maligno.

Abstract

Aim: *Describe the diagnosis and resolution of a clinical case of malignant mandibular schwannoma. An extremely rare neoplasm in the maxillary facial region, and with a high percentage of mortality*

Clinical case: *A 56-year-old male patient attended the consultation due to trismus, pain and non-closure of the post-extraction wound in the lower jaw, with an evolution of three months. He was asked for a computed tomography scan, that showed an osteolytic lesion and retained tooth in the affected area. Excisional biopsy is performed. The diagnosis was malignant mandibular schwannoma. After surgical and adjuvant treatment, the patient dies nine months later.*

Conclusion: *Early referral to a specialist and histopathological analysis will allow to diagnose this type of neoplasms early. Malignant schwannoma is recorded as an aggressive disease with a low survival rate, but timely intervention and early diagnosis improves the prognosis and patient survival.*

Key words: *Biopsy, diagnosis, lower jaw, malignant schwannoma.*

Introducción

Los schwannomas malignos o tumores malignos de las vainas nerviosas periféricas son neoplasias extremadamente raras.[1,2] Representan el 10% de todos los sarcomas, y solo entre el 10% y el 15% se dan en la región de la cabeza y el cuello.[3] Dentro del territorio maxilofacial, el sitio más afectado es la mandíbu-

la, comprometiendo el conducto dentario inferior, el nervio mentoniano y sus inmediaciones.[3,4]

Se presenta en la tercera década de vida, y en el 50% de los casos se encuentra asociado a la neurofibromatosis de tipo 1.[3,5]

Tiene su origen en las células de las vainas nerviosas periféricas (células de schwann, células perineurales y fibroblastos).[5] Es una neoplasia altamente agresiva, destructiva y con alto índice de recurrencia local. Se han descripto diseminaciones a distancia, en pulmón y cerebro.[4,5]

Dados la poca frecuencia con que esta neoplasia afecta la región maxilofacial, su alto índice de mortalidad[6] y la escasa bibliografía disponible sobre esta patología, se describe este caso clínico de un paciente masculino de 56 años de edad con diagnóstico de schwannoma maligno de maxilar inferior, con desenlace fatal.

Caso clínico

Un paciente de sexo masculino, de 56 años de edad, se presentó en el Hospital Municipal "Dr. Emilio Ferreyra" de Necochea derivado por su odontólogo. Al realizar la anamnesis, relató que hacía aproximadamente 3 meses se le había efectuado la exodoncia de la pieza 47, que presentaba dolor y movilidad. Desde esa fecha, los dolores nunca cedieron; por el contrario, fueron en aumento.

En la revisión se observó un trismus importante y la zona posextracción de la pieza 47 sin cicatrizar (fig. 1). En una radiografía panorámica preexodoncia (fig. 2), se observaban la pieza 47, y la pieza 48 retenida. También se evidenciaba una imagen difusa levemente radiolúcida en relación con el tercer molar retenido. Se solicitó una tomografía computada helicoidal para descartar o confirmar lesión osteolítica en la zona.

Dos días más tarde, el paciente regresó al consultorio con las imágenes tomográficas, que confirmaron lesión osteolítica relacionada con la corona del tercer molar retenido (fig. 3).

El 25/8/2017, tras la firma del consentimiento informado, y bajo anestesia local, se realizó la exodoncia de la pieza retenida y la biopsia de la lesión. Después de la cirugía, los dolores fueron en aumento, por lo cual se decidió medicar al paciente con una combinación de paracetamol 300 mg asociado con codeína 60 mg y pregabalina 75 mg. Luego de 25 días de efectuada la biopsia, se recibió el informe anatomopatológico (fig. 4), cuyo resultado fue tumor maligno de las vainas nerviosa periféricas (schwannoma maligno). Se solicitaron interconsultas con los servicios de Clínica Médica y de Oncología, a fin de realizar el examen general del paciente y la estadificación de la neoplasia. Los estudios clínicos y por imágenes descartaron la presencia de metástasis y, también, neurofibromatosis de tipo 1 (enfermedad relacionada con este tipo de patologías).

Figura 1. Se aprecia la escasa apertura bucal a causa del trismus y la zona de la pieza dentaria 47 no cicatrizada.

Figura 2. Radiografía panorámica preexodoncia de la pieza 47. Se observa la pieza 48 retenida y una leve imagen difusa radiolúcida que involucra ambas piezas dentarias.

En este momento, los familiares decidieron trasladar al paciente a un centro de mayor complejidad, una unidad oncológica de cabeza y cuello. Allí, el 2/10/17 se realizó una cirugía resectiva hemimandibular y un injerto microvascularizado de peroné con colocación de placa de reconstrucción 2.4. El paciente sufrió complicaciones en la viabilidad del injerto, por lo cual se decidió realizar una nueva cirugía el 6/10/17, con la cual se comprobó la trombosis del pedículo vascular del peroné. En ese momento, se efectuó la resección cutánea y muscular, dejando el peroné como injerto libre, y se cubrió el defecto con un nuevo colgajo de pectoral mayor.

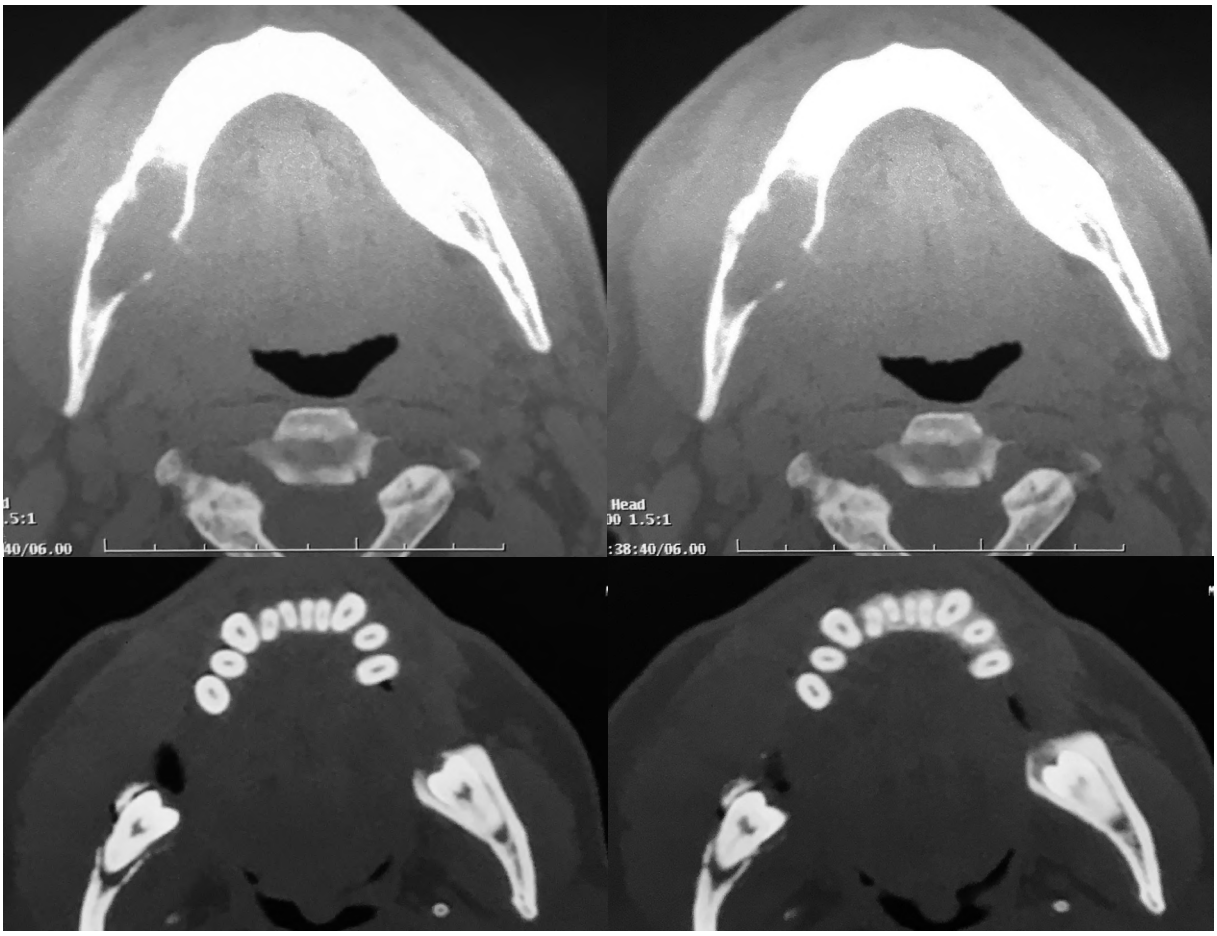

Figura 3. Tomografía computada que confirma lesión radiolúcida que involucra el tercer molar y erosiona la tabla lingual.

Luego de su recuperación, el paciente comenzó con el tratamiento coadyuvante de rayos y quimioterapia. En los meses siguientes, el estado general del paciente empezó a empeorar. Desarrolló una recidiva local del tumor y, simultáneamente, una hemiplejia derecha. Se le realizó una nueva tomografía de macizo craneofacial y cerebro, la cual confirmó metástasis cerebrales.

A nueve meses de la primera consulta, el paciente fue internado nuevamente en nuestro servicio, en estado terminal. Permaneció allí una semana, durante la cual se le administró medicación paliativa hasta su óbito, el 23/4/18.

Discusión

El schwannoma maligno mandibular es una neoplasia muy poco frecuente en el territorio maxilofacial. No tiene predilección de sexo o raza, y en general afecta a pacientes mayores.[6] Puede desarrollarse independientemente o a partir de la transformación maligna de un schwannoma asociado a neurofibromatosis de tipo 1 (NF1), en cuyos casos afecta más a pacientes jóvenes.[7] Los pacientes con NF1 tienen hasta un 50% más de probabilidad de desarrollar una transformación maligna en el transcurso de su vida que los individuos que no presentan esta condición.[8]

Existen numerosos métodos para guiarnos en el diagnóstico. Clínicamente, estos tumores son de rápido crecimiento, asociado a un comportamiento muy agresivo y destructivo localmente. Son muy dolorosos, y a veces puede haber parestesia del nervio afectado.

Tienen un alto índice de recurrencia, que varía entre el 40% y el 65%.[9] La sobrevida de estos pacientes es del 52% a 5 años, pero baja al 15% si no se pueden obtener adecuados márgenes de resección.[5] Cuando se presentan metástasis a pulmón, el índice de supervivencia disminuye, y solo el 5% sobrevive más de dos años.[10,11] Las metástasis se dan principalmente por vía hematógena. En cerebro son extremadamente raras; en la literatura se han informado apenas 12 casos desde 1963.[5]

Los métodos complementarios de diagnóstico, como la resonancia magnética y la tomografía com-



Estudio de Inmunohistoquímica

Se realizaron técnicas de Inmunohistoquímica según el Método de Streptavidina-Biotina-Peroxidasa. La recuperación antigénica fue realizada con digestión enzimática y/o horno a microondas más olla a presión y buffer de citrato. El revelado se efectuó con diaminobenzidina. Se utilizaron los siguientes anticuerpos poli y monoclonales:

MARCADOR:	RESULTADO:
Actina Muscular Lisa	Negativo
CD 117	Negativo
CD 34	Negativo
Desmina	Negativo
DOG - 1 (SP31)	Negativo
Keratina 18	Negativo
MIB-1 (Ki 67 en parafina)	84 a 88% de núcleos marcados.
Miogenina	Negativo
Proteina S 100	Positivo
Vimentina	Positivo

Diagnóstico: Los caracteres morfológicos y el perfil inmunológico corresponden a un tumor maligno de las vainas nerviosas periféricas (Schwannoma maligno).

Figura 4. Resultado de la biopsia y examen inmunohistoquímico. Diagnóstico: tumor maligno de las vainas nerviosas periféricas (schwannoma maligno).

putada, son de gran ayuda, pero el diagnóstico definitivo lo confirma el resultado de la biopsia.

Histológicamente, pueden reconocerse dos patrones celulares: el Antoni tipo A, con abundante celularidad, y el Antoni tipo B, con menor celularidad. Muy frecuentemente, se encuentran los dos patrones celulares en la misma lesión. La inmunohistoquímica da positivo a las proteínas S-100, Leu-7, calcineurina y vimentina.[9-11]

En estos tumores, se indica tratamiento quirúrgico con amplio margen de seguridad, junto con radioterapia. El rol de la quimioterapia no está definido y los informes existentes no son concluyentes, pero se puede administrar en aquellos casos en los que la lesión no sea operable por alguna causa, y de forma simultánea con radioterapia.[2]

Conclusiones

En el momento de realizar el diagnóstico diferencial de lesiones de aspecto simple, debemos tener presente la posibilidad de que se trate de lesiones malignas, de carácter agresivo. La no cicatrización de un alvéolo posextracción y el dolor persistente deben alertarnos de la posible presencia de alguna otra patología que amerite mayores estudios.

Sin lugar a dudas, el diagnóstico de certeza se desprenderá del estudio histopatológico, el cual nos permitirá planificar correctamente la terapéutica.

El seguimiento y el tratamiento de estos pacientes debe ser multidisciplinario (clínico, odontólogo, cirujano, oncólogo, psicólogo, etc.). Además, debe tenerse en cuenta que, aunque el schwannoma maligno se registre como una enfermedad agresiva con una tasa de supervivencia baja,[6] la intervención oportuna y el diagnóstico precoz mejoran el pronóstico y la sobrevida del paciente.

Los autores declaran no tener conflictos de interés en relación con este artículo y afirman no haber recibido financiamiento externo para realizarlo.

Referencias

1. Chibbaro S, Herman P, Povlika M, George B. Malignant trigeminal schwannoma extending into the anterior skull base. *Acta Neurochir (Wien)* 2008;150:599-604.
2. Gupta G, Mammis A, Maniker A. Malignant peripheral nerve sheath tumors. *Neurosurg Clin N Am* 2008;19:533-43.
3. De Lacerda SA, Brentegani LG, Rosa AL, Vespúcio MV, Salata LA. Intraosseous schwannoma of mandibular symphysis. Case report. *Braz Dent J* 2006;17:255-8.
4. Alejandro Schilling Q, César Celis C, Alejandro Hidalgo R, Mario Cantín L. Schwannoma maligno en la mandíbula. Reporte de un caso. *Rev Otorrinolaringol Cir Cabeza Cuello* 2009;69:265-70.
5. Ivett C, Miranda-Maldonado D, Peña-Ramírez D, Támez-Montes O, Barboza-Quintana A, Niderhauser-García Jesús, *et al*. Schwannoma maligno con diferenciación rabdomioblástica mestastásico a cerebro. *Arch Neurocien (Méx)* 2010;15:267-70.
6. Chao JC, Ho HC, Huang CC, Tzeng JE. Malignant schwannoma of the mandible. A case report. *Auris Nasus Larynx* 2007;34:287-91.
7. Chaurand-Lara J, Pacheco-Ruiza L, Méndez-Rosito D. Tumores malignos de la vaina nerviosa periférica como origen de dolor orofacial. *Rev Esp Cir Oral Maxilofac* 2016;38:167-70.
8. Schmidt RF, Yick F, Boghani Z, Eloy JA, Liu JK. Malignant peripheral nerve sheath tumors of the trigeminal nerve. A systematic review of 36 cases. *Neurosurg Focus* 2013;34:5.
9. Sham ME, Ghorpade A, Shetty S, Hari V. Malignant peripheral nerve cell tumour. *J Maxillofac Oral Surg* 2010;9:68-71.
10. Weiss SW, Goldblum JR. *Soft tissue tumors*, 4ª ed., Filadelfia, PA, Mosby, 2007.
11. Park SK, Yi HJ, Paik SS, Kim YJ, Ko Y, Oh SJ. Metastasizing malignant peripheral nerve sheath tumor initially presenting as intracerebral hemorrhage. Case report and review of the literature. *Surg Neurol* 2007;68:79-84.

Contacto:
Carlos Israel Paganini
israelpaganini@hotmail.com
Calle 55, 2290 N (B7630)
Necochea, Buenos Aires, Argentina

Prótesis sobre implantes. ¿Atornillada o cementada?

Implant supported prosthesis. Screw retained or bonded?

Presentado: 28 de febrero de 2019
Aceptado: 27 de diciembre de 2019

Carlos Adrián Fernández,[a] Guillermo Andrés López Soria,[a] Fernando Arturo Villar[b]

[a]Cátedra de Odontología Integral Adultos, Facultad de Odontología, Universidad de Buenos Aires, Argentina
[b]Cátedra de Cirugía III, Facultad de Odontología, Universidad Nacional de Rosario, Santa Fe, Argentina

Resumen

El objetivo de este artículo es revisar la evidencia científica existente acerca de los tipos de retención protética fija sobre implantes: atornillada, cementada y cemento-atornillada.

Fueron evaluadas sus ventajas y desventajas a fin de facilitar al clínico la elección del sistema de retención en el tratamiento rehabilitador con implantes.

Si bien la evidencia científica no es concluyente, la prótesis atornillada presentaría más complicaciones técnicas, y las cementadas, más complicaciones biológicas. Por ello, las prótesis cemento-atornilladas podrían ser en la actualidad una opción de elección, por su versatilidad en la rehabilitación implanto-soportada, combinando las ventajas de cada tipo de retención.

Palabras clave: Complicaciones, implantes dentales, prótesis atornillada sobre implantes, prótesis cementada sobre implantes, prótesis parcial fija.

Abstract

The objective of this article is to review the existing scientific evidence about the different types of retention of fixed prosthetic on implants: screwed, cemented and cement-screwed.

The advantages and disadvantages of them were evaluated in order to facilitate the clinician's choice of the retention system in the rehabilitation treatment with implants.

Although the scientific evidence is inconclusive, the screwed prosthesis would present more technical complications, while the cemented, more biological complications. Therefore, cement-screwed prostheses could be an option of choice, due to their versatility when rehabilitating an implant, combining the advantages of each type of retention.

Key words: *Complications, dental implants, fixed dental prosthesis, screw retained implant, supported dental prosthesis.*

Introducción

En la actualidad, los principios de preservación de la estructura dentaria han motivado el uso de implantes dentales para la reposición de las piezas dentarias perdidas. Este tipo de rehabilitaciones protéticas, basadas en el principio de biomimética, buscan asemejarse a las condiciones naturales de los tejidos orales, con una técnica sencilla, rápida, económica y con resultados estables en el largo plazo.[1]

Sin embargo, al momento de elegir el tipo de retención para la rehabilitación de los implantes, se presentan interrogantes.

Cuando se analiza la literatura existente acerca de la elección de un tipo de retención por sobre otro, se suelen diferenciar distintos alcances y características de las rehabilitaciones protésicas. Es así como determinadas complicaciones como el aflojamiento de tornillos, tienen una incidencia mayor en prótesis unitarias y un abordaje distinto según el tipo de retención, mientras que la falta de pasividad en una estructura es más común en restauraciones múltiples.[1,2]

Sin embargo, muchas veces no se toman en cuenta pormenorizadamente el modo y la técnica utilizados.

Muchos autores recomiendan realizar prótesis atornilladas debido a que permiten su retiro y mantenimiento,[3] o bien porque se evita el atrapamiento de cemento en el momento de la fijación protética.[4,5]

Otros optan por realizar prótesis cementadas, ya que establecen que estas presentan mayor versatilidad para lograr estética, simplicidad en la técnica y mejor pasividad gracias a la película del cemento que compensa el espacio entre el pilar y la parte interna de la restauración.[1] A su vez, al no presentar un orificio de acceso al tornillo, estos tipos de prótesis tendrían menor tensión, lo que evitaría complicaciones técnicas, como fracturas de la porcelana, y permitiría lograr una correcta oclusión al eliminar el orificio de entrada al tornillo de retención.[6,7]

El foco actual en rehabilitación sobre implantes se encuentra en el desarrollo de materiales con mejores características biomecánicas y la optimización del uso de patrones de confección digital en la producción de las restauraciones.[7]

El objetivo de este artículo es revisar la evidencia científica existente acerca de las ventajas y las desventajas de los tipos de retención protética fija sobre implantes: atornillada, cementada y cemento-atornillada, con el fin de poder elegir correctamente el tipo de retención, así como de disipar dudas sobre un tema tan controversial en el campo de las prótesis implanto-asistidas.

Desarrollo

En la actualidad existen principalmente dos sistemas de retención protética sobre implantes: atornilladas y cementadas. Ambos pueden ser utilizados para realizar prótesis unitarias, puentes o férulas totales. En los últimos años fue descripta también la alternativa implantoprotética cemento-atornillada, que combinaría justamente las ventajas de ambos tipos de retención.

Sin embargo, la tasa de éxito de estas prótesis no se vería afectada aparentemente por el tipo de retención, y la elección es generalmente una decisión clínica de cada profesional.[6] Existen distintas incidencias de complicaciones, las cuales pueden ser biológicas o técnicas.[4-7]

A continuación se revisan los principales factores[1,6,8] de decisiva importancia a la hora de escoger el tipo de retención en prótesis sobre implantes.

Pasividad. Se han planteado muchas teorías sobre esta cuestión.[9,10] Lograr pasividad, sobre todo cuando se realizan estructuras extensas sobre implantes —como las prótesis de tipo híbrida o férulas completas—, implica que ajusten sin generar tensiones. Es conocida la dificultad de lograr pasividad total cuando se realizan restauraciones múltiples entre implantes, a diferencia de lo que sucede con las piezas dentarias naturales sanas, ya que estas últimas, gracias a su ligamento periodontal, presentan una movilidad de hasta 200 µm ante una fuerza de 0,1 N, mientras que los implantes pueden moverse solo dentro de los 10 µm o menos.[11] Esta falta de movilidad debería ser compensada con ajuste y precisión protética.[12] Es por esta razón que las prótesis cementadas presentan ventajas en este punto con respecto a las prótesis atornilladas, ya que el espacio entre el pilar y la restauración, de hasta 200 µm para lograr pasividad, es compensado por el cemento.[13] Sin embargo, no se encontró evidencia científica concluyente que demuestre una diferencia significativa en cuanto a la pasividad entre ambos tipos de retención.[13-16]

En este sentido, se han propuesto técnicas de cementado intraoral de la estructura protética a los pilares al confeccionar una prótesis cemento-atornillada, siempre teniendo en cuenta la elección de pilares adecuados para tal fin, como modo de salvar posibles disparalelismos.[17,18]

En estructuras múltiples, el uso de prótesis cementada facilita en gran medida el logro de pasividad de la estructura, aunque hoy en día existen diversas alternativas protéticas para lograr dicho propósito mediante el empleo de pilares y componentes específicos.[19]

Paralelismo-disparalelismo. En el caso de realizar restauraciones múltiples, es frecuente la falta de paralelismo entre los implantes. Existen protocolos en los que se colocan implantes de forma irradiada para evitar estructuras anatómicas de importancia.[20] Esta ausencia de paralelismo puede ser resuelta, en prótesis cementada, mediante el uso de pilares o transmucosos angulados, o la confección de pilares personalizados paralelizados en el laboratorio dental.[15,19,20]

Actualmente, existen pilares cónicos de baja altura, específicos para prótesis atornillada, que permiten compensar divergencias de hasta 60 grados.[21]

Desde el punto de vista del paralelismo, el tipo de conexión entre pilares e implantes puede resultar importante; cuanto más larga sea dicha conexión, mayor impacto tendrá algún grado de divergencia.[21] Es por ello que las conexiones hexagonales externas de 0,7 mm de altura de tipo Brånemark permiten compensar la falta de paralelismo entre implantes, mientras que las conexiones de mayor longitud, como hexágonos internos o conexiones cónicas con un sistema antirrotacional largo, entre otras, pueden presentar dificultades en el momento de rehabilitar estructuras

ferulizadas. Por esto, las marcas comerciales suelen ofrecer pilares específicos para puentes o barras que presentan una conexión muy corta y rotacional,[22] que permitiría rehabilitar implantes múltiples de una manera más simple, compensando los disparalelismos de los implantes entre sí.[15,23]

Mantenimiento y posibilidad de retiro protético. La posibilidad de desmontar una prótesis fija implanto-retenida puede ser un factor decisivo para muchos clínicos a favor de la realización de prótesis atornilladas.[2,4-6]

Si bien en prótesis fija dento-soportada el retiro no es un procedimiento de rutina, esto puede resultar muy conveniente en prótesis implanto-soportadas, en distintas situaciones, como la necesidad de ajustar o reemplazar tornillos flojos o fracturados, modificar la rehabilitación luego de la pérdida de algún implante o pieza dentaria, reintervenir quirúrgicamente, realizar una profilaxis profesional, reemplazar una prótesis fracturada o antigua, o para facilitar el acceso clínico al implante con el fin de poder introducir una sonda y diagnosticar el estado de los tejidos periodontales.[24,25] Por estas razones, la posibilidad de desmontar y recuperar una prótesis implanto-asistida puede ser un factor de seguridad a la hora de elegir el tipo de retención protética.

En prótesis atornilladas, el retiro y la recuperación suelen ser sencillos, mientras que en las cementadas, para que esto sea posible, se debe recurrir a cementos de baja resistencia con el fin de no dañar ningún componente protético. Esta elección, frecuentemente adoptada por muchos, puede llevar a la pérdida espontánea de retención de la restauración en momentos inoportunos para el paciente, incluso con riesgo de ser deglutida o aspirada.[26-29] La ventaja que presentan las prótesis, tanto las atornilladas como las cemento-atornilladas, es la facilidad de recuperación a voluntad, sin la impredecibilidad que implica el uso de cementos de baja resistencia.

Posición de los implantes / acceso al tornillo. La posición tridimensional del implante juega un rol predominante en la elección de la restauración protésica.

La colocación correcta de los implantes permitirá el óptimo soporte de los tejidos blandos periimplantarios y su estabilidad en el largo plazo,[30] a la vez que hará posible optar indistintamente por prótesis atornilladas o cementadas (fig. 1).

En el sector estético, en el caso de que el tornillo de acceso se encuentre vestibularizado, existirían dos opciones de resultado estético aceptables: la confección de coronas cementadas sobre emergentes angulados o emergentes con base de titanio para soluciones anguladas y realizar coronas cemento-atornilladas.

Estos emergentes permiten compensar angulaciones de hasta 25 grados de divergencia en la posición del implante, y de esta manera, poder atornillar por palatino (fig. 2).

A pesar de ello, es importante intentar mantener una angulación del implante que permita acceder al tornillo desde palatino-lingual/oclusal, a fin de poder optar, en la fase rehabilitadora, por el tipo de retención.

Con respecto a la influencia que el orificio de acceso al tornillo puede tener sobre la oclusión, esta suele ser de menor importancia en el sector anterior, debido a que el orificio debería ubicarse apicalmente a la zona de contacto con el antagonista, o en la depresión palatina de incisivos o caninos, enmarcado por los rebordes marginales, a fin de no influir en la oclusión.[1,3]

En el sector posterior, el acceso al tornillo suele ubicarse en la zona más comprometida desde el punto de vista oclusal: en la zona de contacto de la cúspide fundamental antagonista.[3,31] Es por ello que, de elegirse un diseño de prótesis atornillada, se recomienda que el orificio de acceso al tornillo sea el del menor diámetro posible, ligeramente mayor al diámetro de la llave que tendrá que introducirse para ajustar o aflojar el tornillo. Sin embargo, el tamaño reducido en el acceso dificulta —aunque no imposibilita— el retiro del elemento de bloqueo, generalmente politetrafluoretileno expandido o algodón, para acceder al tornillo[31] (fig. 3).

Por otro lado, el orificio de acceso al tornillo de fijación puede predisponer a la fractura del material de recubrimiento de la restauración protética, sobre todo si el eje del implante no se encuentra exactamente en el centro de la cara oclusal.[32]

Espacio protético. Muchos de los sistemas de implantes cuentan con pilares para realizar prótesis cementadas. En la mayoría de ellos, tanto sus diseños como sus técnicas de cementado se basan en los de prótesis fija convencional sobre piezas dentarias.[33] Los factores que tienen mayor influencia en la reteción de una prótesis cementada han sido bien documentados; entre ellos se encuentran la conicidad, el ancho y el largo del pilar protético, así como el tipo de cemento.[33] Para que una prótesis cementada sobre un implante se retenga correctamente sobre su pilar, este debería ser de más de 4 mm de altura.[34] El éxito de un diseño protético de tipo cementado depende en gran parte de la adecuada retención y de la resistencia.[35,36] En el mercado actual existen pilares de diferentes alturas con retenciones para realizar prótesis cementadas, atornilladas o cemento-atornilladas. En algunos ca-

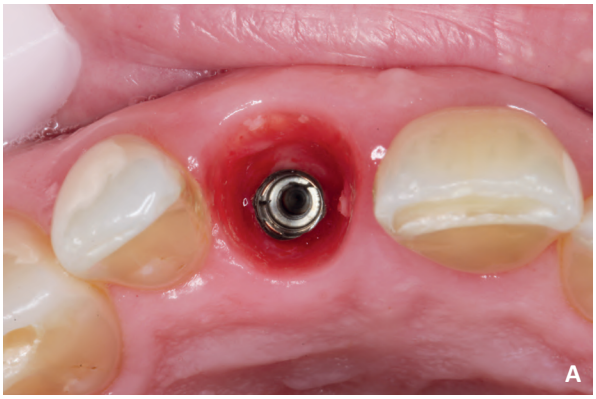

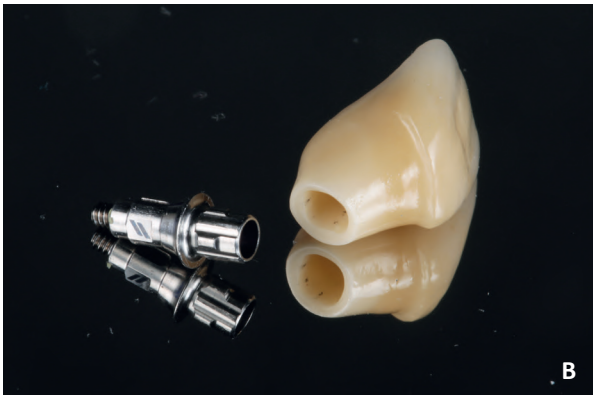

Figura 1. Corona de zirconia cemento-atornillada del sector anterior. **A**: Conformación del perfil de emergencia sobre implante Bone Level (Straumann, Basilea, Suiza) en sector de 11; **B**: Corona de zirconia monolítica estratificada por vestibular con técnica de cut back y su pilar con base de titanio Variobase (Straumann, Basilea, Suiza); **C**: Fijación extraoral del pilar a la corona; **D**: Instalación de la corona atornillada a 35 N/cm^2; **E**: Corona finalizada.

sos, especialmente en sectores posteriores, el espacio interoclusal no es suficiente, por lo cual es necesario realizar coronas atornilladas que permiten incluso eliminar el propio pilar y, de esta manera, la corona quede fusionada al emergente como una unidad.[37]

Enfermedades periimplantarias asociadas al cemento residual. Realizar una prótesis implanto-soportada de tipo cementada presenta el riesgo de que permanezca cemento residual en el área de los tejidos periimplantarios o sobre la plataforma del implante, debido a la dificultad que implica su retiro. Esto puede hacer que se desarrolle mucositis periimplantaria y/o periimplantitis, con la consecuente posibilidad de pérdida del implante.[38-42]

El cemento residual atrapa microorganismos y, a su vez, su superficie rugosa complica la remoción.[42-47] El exceso de cemento ha sido vinculado al 80% de las periimplantitis en estudios de series de casos.[38] La adherencia del tejido blando en la superficie del implante es más delicada en comparación con la que se presenta en las piezas dentarias naturales, debido a la ausencia de inserción de fibras de Sharpey, el número reducido de fibras colágenas y su dirección.[48]

Como método para reducir la cantidad de cemento residual, se ha propuesto el preasentamiento de la restauración en una copia del pilar, de manera tal que el excedente de material fluya en una situación extraoral, pudiendo ser fácilmente eliminado.[49] Asimismo, se ha propuesto la realización de una perforación

Figura 2. Pilar con base de titanio (T- Base), solución angulada.

Figura 3. Corona métalo-cerámica atornillada del sector posterior. Orificio de acceso del tornillo en el centro de la cara oclusal.

de escape en zonas estratégicas, a fin de que fluya el excedente de material hacia una zona accesible para su remoción, en lugar de que lo haga hacia el espacio periimplantario, tal como se muestra en un reciente estudio *in vitro*, que sugiere que este tipo de maniobras podrían reducir la cantidad de cemento residual en dicha zona, pero que desaconseja el preasentamiento de la prótesis debido a que reduciría sensiblemente la retención del cementado.[50]

La persistencia de exceso de cemento en contacto con los tejidos puede evitarse mediante la personalización del pilar, con el fin de ubicar el margen de la restauración a nivel yuxtagingival o ligeramente, no más de 1 mm subgingival, de manera que el excedente de cemento pueda ser accesible para su remoción.[50]

Un estudio controlado, aleatorizado, de boca dividida, en el que se compararon coronas unitarias atornilladas y cementadas sobre implantes 10 años luego de su rehabilitación protética, no mostró diferencias significativas respecto a los niveles de hueso marginal, tejido blando periimplantario, complicaciones clínicas ni biológicas, ni tampoco pérdida del tornillo de fijación en las coronas atornilladas. En este estudio se utilizaron, tanto para las coronas atornilladas como para los pilares personalizados, *abutments* tipo UCLA con base de oro.[37]

En la técnica tradicional, la individualización del pilar puede realizarse mediante el uso de componentes protéticos calcinables, los cuales son encerados en el laboratorio y luego colados. Este procedimiento conlleva el riesgo de pérdida de la exactitud en el ajuste de los componentes en la plataforma del implante, lo que podría ocasionar complicaciones, como el aflojamiento de los componentes.[51,52] Esto podría evitarse con el uso de pilares con base de titanio o Ti-Base, que suelen acompañarse de un calcinable o mediante el uso de tecnología CAD-CAM para poder confeccionar emergentes personalizados metálicos, zirconia o disilicato de litio, sin perder la conexión de titanio maquinada del *abutment* al implante. La existencia de pilares personalizables con base de titanio constituyen una alternativa para individualizar un emergente y, de esta manera, llevar el margen de cementación a un nivel donde sea accesible para la remoción de excesos, el cual podría ser de 0,5 a 1 mm como máximo, de forma subgingival[53] (figs. 4 y 5).

Esta alternativa consiste en la confección de una prótesis cemento-atornillada, ya sea una corona, un puente o una férula con un orificio de acceso al tornillo, a un pilar metálico. Este procedimiento permite cementar de forma extraoral el *abutment* a la corona, y por lo tanto facilita la eliminación del cemento en exceso y logra un adecuado pulido de la interfaz, para finalmente atornillar el conjunto al implante en boca (figs. 1 y 6).

Tipo de conexión del implante. En restauraciones unitarias, el tipo de conexión del implante no debería tener una influencia directa en el tipo de retención elegido. Si bien los implantes de conexión externa, clásicamente hexágonos externos de 0,7 mm de altura, suelen ser más propensos al aflojamiento del tornillo de fijación en comparación con las conexiones internas de mayor longitud,[54-56] el uso de componentes maquinados utilizados en prótesis cementadas ofrecería cierta seguridad en este sentido, al realizar una corona cementada.[56] Sin embargo, si se emplean componentes colados, ya sea a fin de personalizar pilares para cementar como para cargar cerámica de recubrimiento en prótesis atornilladas, existen potenciales distorsiones en la exactitud del

Figura 4. Coronas de zirconia cementadas del sector posterior. **A-C**: Emergentes de zirconia personalizados sobre pilares de base de titanio Variobase y sus correspondientes coronas en zirconia monolítica; **D**: Instalación de emergentes de zirconia cemento-atornillados a 35 N/cm² y sellado de los orificios de acceso al tornillo con PTFEE (teflón); **E**: Fijación de coronas cementadas en 25 y 26.

ajuste de componentes, las cuales aumentan el riesgo de aflojamiento.[54,55]

En prótesis unitaria, el uso de componentes maquinados originales reduce el riesgo de aflojamiento de tornillos, asociado frecuentemente a pilares o coronas atornilladas en los que se incorporan imprecisiones propias del colado de componentes.[57]

En el caso de realizar prótesis atornilladas sobre implantes múltiples directamente a los implantes o cemento-atornillada, será menester el uso de componentes sin elementos antirrotacionales (pilares de puente/barra, o tipo *multi-unit*) para permitir su correcto asentamiento o mediante la cementación de la estructura protésica a pilares paralelizados.[56]

Provisionalización y estética. El tratamiento de la zona estética es uno de los mayores desafíos en implantología, ya que la restauración que se realice debería mimetizarse tanto con los tejidos blandos como con los duros del paciente.[58,59] La etapa provisional es sumamente importante para conformar, mediante la técnica de compresión dinámica,[60] el perfil de emergencia de la futura restauración. El tipo de retención por elección durante la provisionalización es atornillada debido a que se podrán ir modelando los tejidos de una manera progresiva al agregar material en la zona gingival de la corona provisional.[60] El uso de implantes de tipo Bone Level (Straumann, Basilea, Suiza) implica muchas veces cementar de

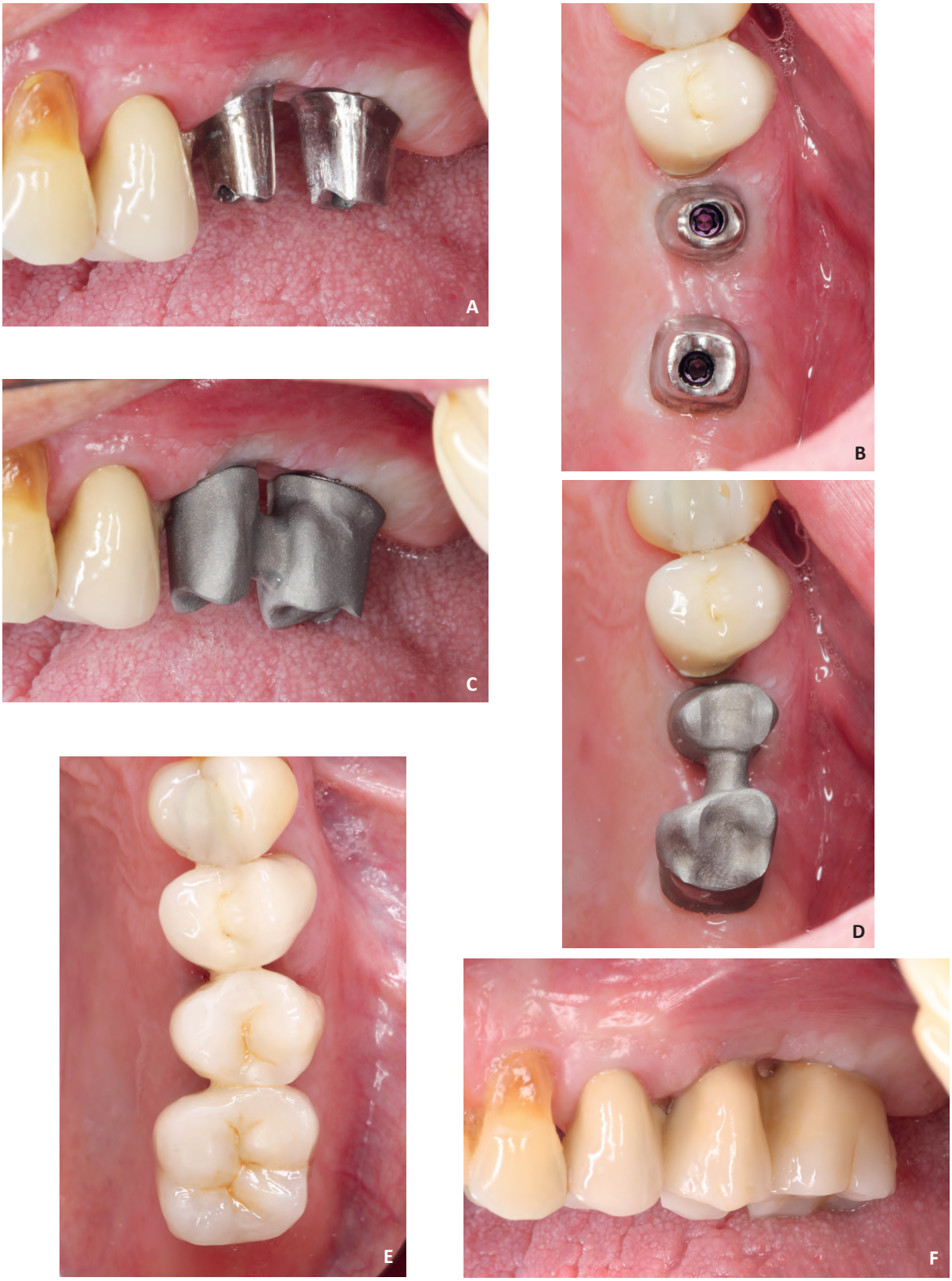

Figura 5. Coronas métalo-cerámicas cementadas del sector posterior. **A-B**: Emergentes de metal sinterizado personalizados cemento-atornillados sobre pilares Variobase a 35 N/cm^2; **C-D**: Prueba de estructura metálica sinterizada para coronas ferulizadas de 25 y 26. **E-F**: Fijación de coronas métalo-cerámicas cementadas ferulizadas de 25 y 26.

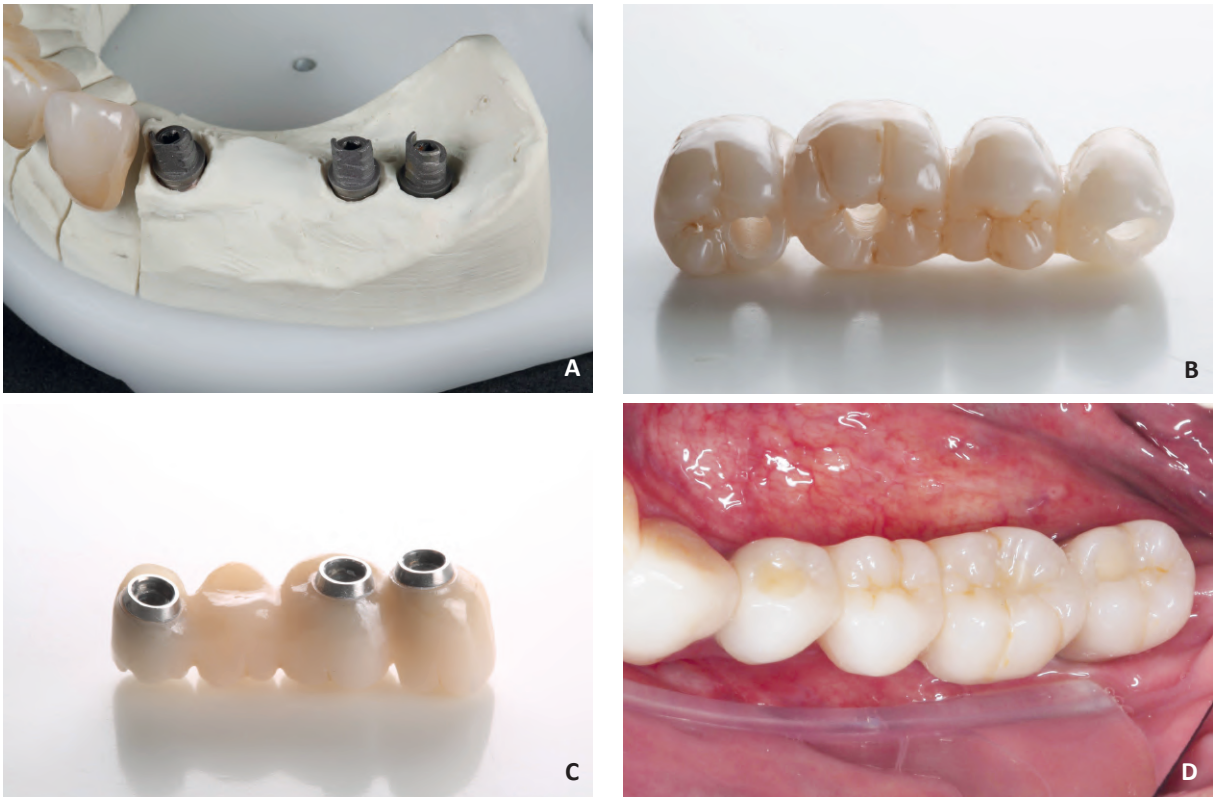

Figura 6. Puente de zirconia cemento-atornillado del sector posterior. **A**: Pilares Ti-Base sobre implantes de hexágonos externos en modelo; **B-C**: Puente de zirconia con perforaciones en las caras oclusales de 34, 36 y 37 y su fijación a los pilares Ti-Base en forma extraoral; **D**: Estructura protética cemento-atornillada instalada a 32 N/cm^2.

forma subgingival para lograr el correcto perfil de emergencia, con las complicaciones que esto conllevaría de no retirarse correctamente el cemento.[38,61] La inflamación de los tejidos periimplantarios, o una periimplantitis en el sector anterior, puede resultar en un problema estético severo.[38] La revisión de Van Dooren y Calgaro[53] recomienda realizar provisionales atornillados en el sector anterior, y en el caso de no poder realizar una prótesis atornillada, realizar un *abutment* personalizado yuxtagingival o 1 mm subgingivalmente, como máximo, dentro del espacio transmucoso, para luego cementar una corona controlando los excesos de cemento (fig. 7).

Una revisión sistemática integral reciente sobre la disyuntiva entre realizar una prótesis implantosoportada atornillada o cementada arrojó que no existen diferencias significativas entre ambos tipos; sin embargo, fueron descriptas más complicaciones biológicas en las prótesis cementadas. De igual manera, el trabajo subraya que las prótesis atornilladas presentaron mayor cantidad de complicaciones técnicas, específicamente aflojamiento del tornillo de fijación en prótesis unitaria, sin aclarar qué tipo de componentes (colados o maquinados) se analizaron.[4,7]

Conclusiones

Todavía no existen en la literatura evidencias que establezcan de forma concluyente el uso de un tipo de retención por sobre otro.

Las propias indicaciones de cada caso clínico son las que establecerían qué tipo de prótesis sobre implantes realizar, con las ventajas y las desventajas que cada una presenta. Es por ello que existen casos en los que la elección es indistinta, siempre y cuando la técnica sea la correcta, y otros en los que está especialmente indicada la utilización de una por sobre la otra.

En términos generales, la prótesis cementada se encuentra más relacionada, según los diferentes estudios, con complicaciones biológicas vinculadas a excesos de cemento remanentes y enfermedades periimplantarias asociadas. La personalización del pilar, para lograr llevar el límite de cementado adonde pueda ser accesible para la remoción de excesos de cemento, reduciría los riesgos de complicaciones en este sentido.

Incluso mediante el uso de diferentes materiales, se podrían confeccionar emergentes personalizados, tanto de disilicato de litio o de zirconia, que se mimeticen con la corona de cerámica definitiva, pudiendo

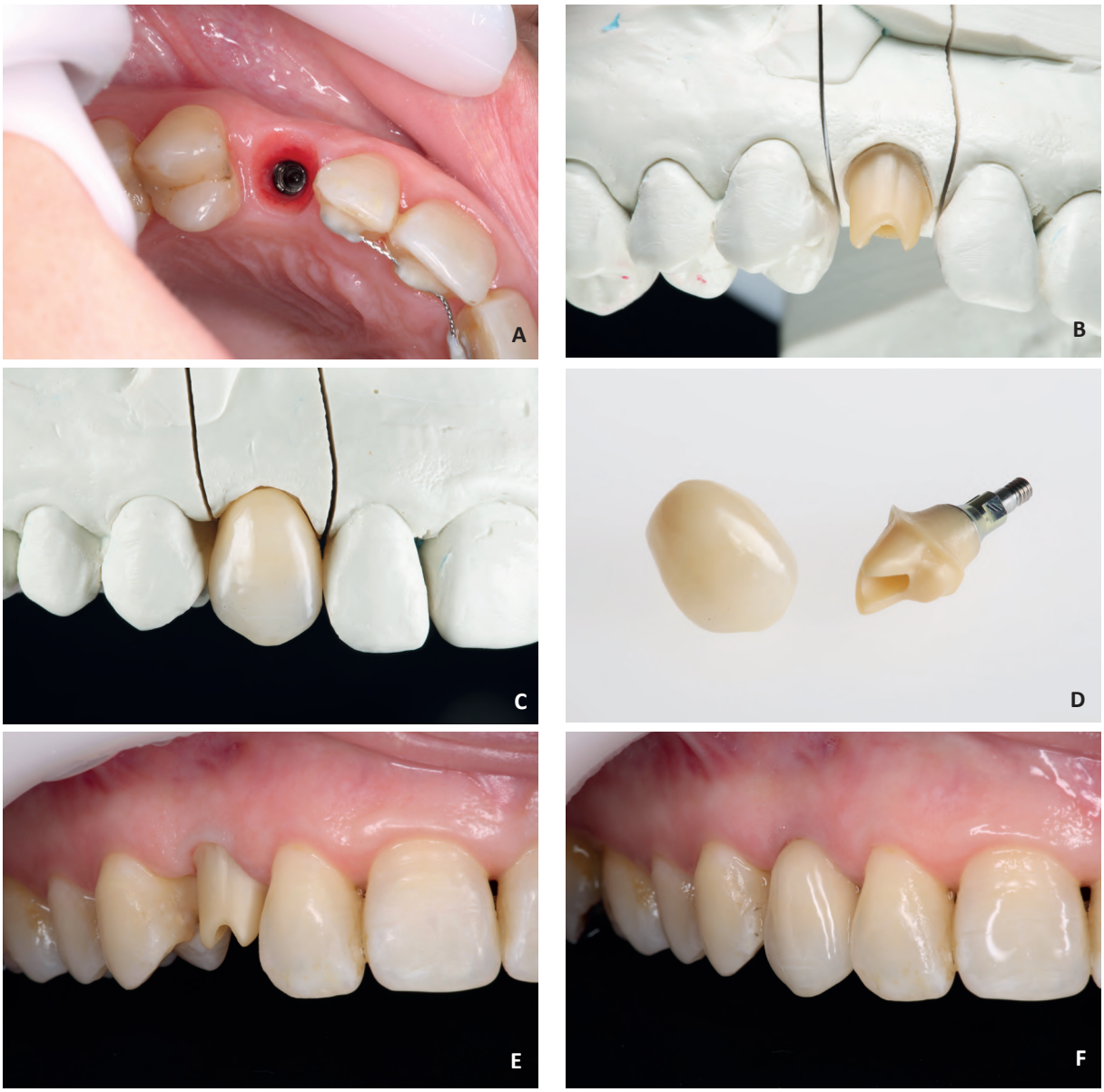

Figura 7. Corona de zirconia cementada del sector anterior. **A**: Conformación del perfil de emergencia sobre implante Bone Level en 13; **B**: Pilar de zirconia personalizado sobre pilar con base de titanio Variobase; **C**: Corona de zirconia en 13; **D**: Corona y emergente personalizado de zirconia fijado al pilar con base de titanio Variobase; **E**: Instalación de emergente personalizado fijado al pilar con base de titanio a 35 N/cm^2; **F**: Fijación de la corona de zirconia de tipo cementada sobre el emergente de zirconia personalizado.

trabajar y cementar la restauración, incluso de forma supragingival.

En el caso de prótesis atornillada, el orificio de acceso al tornillo de fijación puede predisponer a la fractura del material de recubrimiento, así como interferir con las áreas oclusales asociadas con la función dentaria. Puede ocurrir también, en este tipo de prótesis, una pérdida de cobertura del orificio de acceso, aunque esta no sea una complicación de gravedad. Sin embargo, las prótesis atornilladas facilitan su recuperación.

El uso de prótesis cemento-atornillada presenta ventajas propias de la prótesis atornillada, como la posibilidad de su retiro y la ausencia de exceso de cemento, y desventajas relacionadas con el orificio de acceso al tornillo. También presenta ventajas propias de la prótesis cementada, como la facilidad para obtener pasividad de la estructura, así como desventajas en cuanto a la altura del espacio protésico mínimo requerido.

Los autores declaran no tener conflictos de interés en relación con este artículo y afirman no haber recibido financiamiento externo para realizarlo.

Referencias

1. Pradíes R, Martínez R, Peláez J, Salido Rodríguez MP, Suárez García MJ. Cementos para implantes. ¿Cuál, cómo, dónde, cuándo y por qué? *Gaceta Dental* 2004;152:70-91.
2. Taylor TD, Agar JR, Vogiatzi T. Implant prosthodontics: Current perspective and future directions. *Int J Oral Maxillofac Implants* 2000;15:66-75.
3. Hebel KS, Gajjar RC. Cement-retained versus screw-retained implant restorations: achieving optimal occlusion and esthetics in implant dentistry. *J Prosthet Dent* 1997;77:28-35.
4. Sailer I, Mühlemann S, Zwahlen M, Hämmerle CHF, Schneider D. Cemented and screw-retained implant reconstructions: a systematic review of the survival and complication rates. *Clin Oral Implants Res* 2012;23:163-201.
5. Preiskel HW, Tsolka P. Cement and screw-retained implant-supported prostheses: up to 10 years of follow-up of a new design. *Int J Oral Maxillofac Implants* 2004;19:87-91.
6. Wittneben JG, Joda T, Weber HP, Brägger U. Screw retained vs. cement retained implant-supported fixed dental prosthesis. *Periodontol 2000* 2017;73:141-51.
7. Millen C, Brägger U, Wittneben JG. Influence of prosthesis type and retention mechanism on complications with fixed implant-supported prostheses: a systematic review applying multivariate analyses. *Int J Oral Maxillofac Implants* 2015;30:110-24.
8. Nissan J, Narobai D, Gross O, Ghelfan O, Chaushu G. Long-term outcome of cemented versus screw-retained implant-supported partial restorations. *Int J Oral Maxillofac Implants* 2011;26:1102-7.
9. Abduo J, Judge RB. Implications of implant framework misfit: a systematic review of biomechanical sequelae. *Int J Oral Maxillofac Implants* 2014;29:608-21.
10. Sahin S, Cehreli MC. The significance of passive framework fit in implant prosthodontics: current status. *Implant Dent* 2001;10:85-92.
11. Shenoy VK, Rodrigue SJ, Prashanti E, Saldanha SJ. Tooth implant supported prosthesis: a literature review. *J Interdiscip Dentistry* 2013;3:143-50.
12. Goellner M, Schmitt J, Karl M, Wichmann M, Holst S. The effect of axial and oblique loading on the micromovement of dental implants. *Int J Oral Maxillofac Implants* 2011;26:257-64.
13. Heckmann SM, Karl M, Wichmann MG, Winter W, Graef F, Taylor TD. Cement fixation and screw retention: parameters of passive fit. An in vitro study of three-unit implant-supported fixed partial dentures. *Clin Oral Implants Res* 2004;15:466-73.
14. Pietrabissa R, Gionso L, Quaglini V. An in vitro study on compensation of mismatch of screw versus cement-retained implant supported fixed prostheses. *Clin Oral Implants Res* 2000;11:448-57.
15. Kim W D, Jacobson Z, Nathanson D. In vitro stress analyses of dental implants supporting screw-retained and cement retained prostheses. *Implant Dent* 1999;8:141-51.
16. Guichet DL, Caputo AA, Choi H, Sorensen JA. Passivity of fit and marginal opening in screw or cement-retained implant fixed partial denture designs. *Int J Oral Maxillofac Implants* 2000;15:239-46.
17. Linehan AD, Windeler AS. Passive fit of implant-retained prosthetic superstructures improved by electric discharge machining. *J Prosthodont* 1994;3:88-95.
18. Aparicio C. A new method for achieving passive fit of an interim restoration supported by Branemark implants: a technical note. *Int J Oral Maxillofac Implants* 1995;10:614-8.
19. Lanis A, Padial-Molina M, Selman A, Álvarez del Canto O. Reducing distortion of implant or abutment level impressions for implant supported prosthetic rehabilitation: a technique report. *Int J Periodontics Restorative Dent* 2015;35:84-9.
20. Krekmanov L, Kahn M, Rangert B, Lindström H. Tilting of posterior mandibular and maxillary implants for improved prosthesis support. *Int J Oral Maxillofac Implants* 2000;15:405-14.
21. Poletto-Neto V, Tretto PHW, Zen BM, Bacchi A, Dos Santos MBF. Influence of implant inclination and prosthetic abutment type on the biomechanics of implant-supported fixed partial dentures. *J Oral Implantol* 2019;4:343-50.
22. De Rossi M, Santos CM, Migliorança R, Regalo SC. All on Four® fixed implant support rehabilitation: a masticatory function study. *Clin Implant Dent Relat Res* 2014;16:594-600.
23. Toljanic JA, Ekstrand K, Baer RA, Thor A. Immediate loading of tilted and axial posterior implants in the edentulous maxillary arch: a retrospective comparison of 5-year outcomes. *Int J Oral Maxillofac Implants* 2018;33:433-8.
24. Michalakis KX, Hirayama H, Garefis PD. Cement-retained versus screw-retained implant restorations: a critical review. *Int J Oral Maxillofac Implants* 2003;18:719-28.
25. Zitzmann NU, Berglundh T. Definition and prevalence of peri-implant diseases. *J Clin Periodontol* 2008;35:286-91.
26. Breeding LC, Dixon DL, Bogacki MT, Tietge JD. Use of luting agents with an implant system: Part I. *J Prosthet Dent* 1992;68:737-41.
27. Kent DK, Koka S, Froeschle ML. Retention of cemented implant-supported restorations. *J Prosthodont* 1997;193-6.
28. Squier RS, Agar JR, Duncan JP, Taylor TD. Retentiveness of dental cements used with metallic implant components. *Int J Oral Maxillofac Implants* 2001;16:793-8.
29. Sones AD. Complications with osseointegrated implants. *J Prosthet Dent* 1989;62:581-5.
30. Buser D, Martin W, Belser U. Optimizing esthetics for implant restorations in the anterior maxilla: anatomic and surgical considerations. *Int J Oral Maxillofac Implants* 2004;19:43-61.
31. Moráguez O, Belser U. The use of polytetrafluoroethylene tape for the management of screw access channels in implant-supported prostheses. *J Prosthet Dent* 2010;103:189-91.
32. Papaspyridakos P, Bordin TB, Kim YJ, El-Rafie K, Pagni SE, Natto ZS, *et al*. Technical complications and prosthesis survival rates with implant-supported fixed complete dental prostheses: a retrospective study with 1-to 12-year follow-up. *J Prosthodont* 2020;29:3-11.

33. Emms M, Tredwin CJ, Setchell DJ, Moles DR. The effects of abutment wall height, platform size, and screw access channel filling method on resistance to dislodgement of cement-retained, implant-supported restorations. *J Prosthodont* 2007;16:3-9.
34. Saber FS, Abolfazli N, Nuroloyuni S, Khodabakhsh S, Bahrami M, Nahidi R, *et al.* Effect of abutment height on retention of single cement-retained, wide-and narrow-platform implant-supported restorations. *J Dent Res Dent Clin Dent Prospect* 2012;6:98-102.
35. Breeding LC, Dixon DL, Bogacki MT, Tietge JD. Use of luting agents with an implant system: Part I. *J Prosthet Dent* 1992;68:737-41.
36. Dixon DL, Breeding LC, Lilly KR. Use of luting agents with an implant system: Part II. *J Prosthet Dent* 1992;68:885-90.
37. Vigolo P, Mutinelli S, Givani A, Stellini E. Cemented versus screw-retained implant-supported single-tooth crowns: a 10-year randomised controlled trial. *Eur J Oral Implantol* 2012;5:355-64.
38. Wilson, TG. The positive relationship between excess cement and peri-implant disease: a prospective clinical endoscopic study. *J Periodontol* 2009;80:1388-92.
39. Pauletto N, Lahiffe BJ, Joanne N. Walton JN. Complications associated with excess cement around crowns on osseointegrated implants: a clinical report. *Int J Oral Maxillofac Implants* 1999;14:865-8.
40. Agar JR, Cameron SM, Hughbanks JC, Parker MH. Cement removal from restorations luted to titanium abutments with simulated subgingival margins. *J Prosthet Dent* 1997;78:43-7.
41. Gapski R, Neugeboren N, Pomeranz AZ, Reissner MW. Endosseous implant failure influenced by crown cementation: a clinical case report. *Int J Oral Maxillofac Implants* 2008;23:943-6.
42. Pontoriero R, Tonelli MP, Carnevale G, Mombelli A, Nyman SR, Lang NP. Experimentally induced peri-implant mucositis. A clinical study in humans. *Clin Oral Implants Res* 1994;5:254-9.
43. Berglundh T, Lindhe J, Marinello C, Ericsson I, Liljenberg B. Soft tissue reaction to de novo plaque formation on implants and teeth. An experimental study in the dog. *Clin Oral Implants Res* 1992;3:1-8.
44. Lang NP, Berglundh T, Heitz-Mayfield LJ, Pjetursson BE, Salvi GE, Sanz M. Consensus statements and recommended clinical procedures regarding implant survival and complications. *Int J Oral Maxillofac Implants* 2004;19:150-4.
45. Mombelli A, Décaillet F. The characteristics of biofilms in peri-implant disease. *J Clin Periodontol* 2011;38:203-13.
46. Lang NP, Berglundh T. Working group 4 of Seventh European Workshop on Periodontology. Periimplant diseases: where are we now? Consensus of the Seventh European Workshop on Periodontology. *J Clin Periodontol* 2011;38:178-81.
47. Heitz-Mayfield LJ, Needleman I, Salvi GE, Pjetursson BE. Consensus statements and clinical recommendations for prevention and management of biologic and technical implant complications. *Int J Oral Maxillofac Implants* 2014;29:346-50.
48. Salvi GE, Lang NP. Diagnostic parameters for monitoring peri-implant conditions. *Int J Oral Maxillofac Implants* 2004;19:116-27.
49. Wadhwani C, Piñeyro A. Technique for controlling the cement for an implant crown. *J Prosthet Dent* 2009;102:57-8.
50. Jiménez RA, Vargas-Koudriavtsev T. Effect of preseating, screw access opening, and vent holes on extrusion of excess cement at the crown-abutment margin and associated tensile force for cement-retained implant restorations. *Int J Oral Maxillofac Implants* 2016;31:807-12.
51. Malaguti G, Denti L, Bassoli E, Franchi I, Bortolini S, Gatto A. Dimensional tolerances and assembly accuracy of dental implants and machined versus cast-on abutments. *Clin Implant Dent Relat Res* 2011;13:134-40.
52. Bhering CL, Marques Ida S, Takahashi JM, Barão VA, Consani RL, Mesquita MF. Fit and stability of screw-retained implant-supported frameworks under masticatory simulation: influence of cylinder type. *J Prosthodont* 2016;25:459-65.
53. Van Dooren E, Calgaro M. The integration of critical steps. Workflow, and teamwork in anterior restorations. *J Cosmet Dent* 2011;27:44-56.
54. Joo-Hee Lee, Hyun-Suk Cha. Screw loosening and changes in removal torque relative to abutment screw length in a dental implant with external abutment connection after oblique cyclic loading. *J Adv Prosthodont* 2018;10:415-21.
55. Alharissy M, Dayoub S. The evolution of external and internal implant-abutment connections: a review. *Int Dent Res* 2012;2:37-42.
56. Muley N, Prithviraj DR, Gupta V. Evolution of external and internal implant to abutment connection. *Int J Oral Implant Clin Res* 2012;122-9.
57. Ramalho I, Bergamo E, Witek L, Coelho PG, Coelho de Oliveira Lopes A, Bonfante EA. Implant-abutment fit influences the mechanical performance of singlecrow prostheses. *J Mech Behav Biomed* 2020;doi.org/10.1016/j.jmbbm.2019.103506.
58. Führhauser R, Florescu D, Benesch T, Haas R, Mailath G, Watzek G. Evaluation of soft tissue around single tooth implant crowns: the pink esthetic score. *Clin Oral Impl Res* 2005;16:639-44.
59. Belser U, Grütter L, Vailati F, Bornstein M, Peter Weber H, Buser D. Outcome evaluation of early placed maxillary anterior single. Tooth implants using objective esthetic criteria: a cross-sectional, retrospective study in 45 patients with 2-to 4-year follow-up using pink and white esthetic scores. *J Periodontol* 2009;80:140-51.
60. Wittneben JG, Buser D, Belser UC, Brägger U. Peri-implant soft tissue conditioning with provisional restorations in the esthetic zone: the dynamic compression technique. *Int J Period Restor Dent* 2013;33:447-55.
61. Chee W, Jivraj S. Screw versus cemented implant supported restorations. *Brit Dent J* 2006;201:501-7.

Contacto:
Carlos Adrián Fernández
cadfernandez@gmail.com
Av. Santa Fe 1785, 3.er piso (C1060ABD)
Ciudad Autónoma de Buenos Aires, Argentina

Nuevo servicio
EXCLUSIVO PARA SOCIOS

EBSCOhost

Asociación Odontológica Argentina

Acceso a artículos científicos a texto completo y/o resúmenes de artículos de publicaciones periódicas.

Búsquedas por autor, título, tema, materia, revista, o por términos relacionados jerárquicamente.

SOLICITAR ACCESO COMPLETANDO EL FORMULARIO EN:
www.aoa.org.ar/biblioteca

+ INFO: biblioteca@aoa.org.ar

Revista de la Asociación Odontológica Argentina

Indizada en la base de datos LILACS del Centro Latinoamericano y del Caribe de Información en Ciencias de la Salud (BIREME) y en EBSCO*host*

Normas para autores

1. Misión, alcance y política de publicación
2. Envío de trabajos científicos
3. Consideraciones éticas
4. Estructura y formato del escrito
5. Tipología de trabajos

1. Misión, alcance y política de publicación

La Revista de la Asociación Odontológica Argentina (*Rev Asoc Odontol Argent*) –publicación oficial de la institución homónima– es una revista científica de periodicidad cuatrimestral que publica artículos en idioma español, en formato impreso y digital. Su objetivo es la actualización y la divulgación de los conocimientos científicos de la odontología y de las ciencias de la salud, fomentando y apoyando nuevas iniciativas que incrementen la publicación local y el acceso general a la literatura científica de calidad, por medio de la difusión de trabajos inéditos, previo arbitraje.

La evaluación es realizada a doble ciego por pares expertos en cada especialidad que no son parte del personal editorial y que no tienen ningún interés comercial ni patrocinan o acreditan los productos comerciales o los procedimientos de diagnóstico o tratamiento mencionados en los artículos publicados.

El envío del material se considera una autorización de publicación. Solo se evaluarán trabajos que no hayan sido publicados anteriormente ni se encuentren en consideración para formar parte de otra revista o medio.

La presentación del trabajo implica la conformidad de participar del "Premio Anual Prof.ª Dr.ª Margarita Muruzábal" al mejor trabajo de investigación científica (si aplicara), salvo indicación expresa de lo contrario.

Todos los artículos aceptados para su publicación serán propiedad de la Asociación Odontológica Argentina; su reproducción parcial o total debe ser convenientemente autorizada. Los trabajos científicos publicados en la *Rev Asoc Odontol Argent* expresan exclusivamente la opinión de los autores.

La *Rev Asoc Odontol Argent* adhiere a los requisitos de uniformidad del International Committee of Medical Journal Editors (ICMJE).

Por favor, lea atentamente las instrucciones acerca del envío de los trabajos científicos a la revista.

2. Envío de trabajos científicos

Los trabajos deberán ser enviados por correo electrónico a: *raoa.buzon@aoa.org.ar*. Para efectuar consultas contactarse con la editora ejecutiva, Sra. Violeta Kurlat, por mail a *violeta.kurlat@aoa.org.ar* o telefónicamente al número fijo (+54-11) 4961-6141 (interno 212), o bien al número móvil (+54-911) 2497-4414 (WhatsApp).

Los **textos** deberán remitirse siempre en español, en el programa Word (Microsoft) u otro compatible, en tipografía Times News Roman, cuerpo 12, con interlineado de 1,5 espacios, alineación justificada y márgenes de 3 cm a los cuatro lados. Todas las páginas deberán estar numeradas. Las tablas deberán ser diagramadas con el programa Excel (Microsoft) o similar. Las tablas y las imágenes deberán incluirse en el archivo de Word y, además, ser enviadas como archivos adjuntos.

Es condición indispensable adjuntar al envío una **carta dirigida a el/la editor/a general, firmada por los autores responsables** (escaneada o fotografiada), con un párrafo que mencione su conformidad de publicación, la de incluirlo en el sitio web de la institución, y que esté disponible en el entorno digital (índices y/o bases de datos) en los que se aloje la revista. La carta debe contener información sobre cualquier publicación previa o duplicada del trabajo –o sobre la presentación de cualquiera de sus partes– en otra revista o medio de difusión. Además de hacer una mención específica en la carta y de incluirse su referencia en el nuevo artículo, deben suministrarse copias de esos materiales, a fin de brindarles a los editores información que ayude a tomar la decisión final sobre la publicación del trabajo en cuestión.

Previamente al envío del escrito, se deberá **verificar el cumplimiento de los requerimientos** para la clasificación que corresponda **por medio del checklist**, que podrá descargarse del sitio web.

Los artículos serán remitidos de forma anónima para su **evaluación por pares**. En esa instancia se determinará qué trabajos serán publicados en virtud de su valor científico e importancia.

Con el resultado de la evaluación, los autores serán notificados, según el caso, de su: a) aceptación; b) necesidad de revisión (deberá enviarse la versión corregida dentro de los seis meses); c) devolución sin publicación.

Una vez aceptado el trabajo, podrán solicitarse modificaciones de forma, de acuerdo con el criterio del cuerpo editorial.

Tras su aceptación de manera definitiva, será publicado oportunamente, según la temática de la edición de cada número de la revista y la fecha de presentación. La elección del índice respectivo queda a cargo del cuerpo editorial de la revista.

No se considerarán erratas aquellas introducidas por los propios autores en los textos.

3. Consideraciones éticas

Autoría y agradecimientos

Los autores que remitan un trabajo deben tener en cuenta que el escrito deberá haber sido leído y aprobado por todos los firmantes y que cada uno de ellos deberá estar de acuerdo con su presentación a la revista.

La *Rev Asoc Odontol Argent* adhiere a la definición de autoría del ICMJE. El reconocimiento de la autoría debe basarse en: 1) las contribuciones importantes a la idea y el diseño del estudio, o a la recolección, el análisis y la interpretación de los datos; 2) la redacción del borrador del artículo o la revisión crítica de su contenido intelectual sustancial; 3) la aprobación final de la versión por publicarse.

Los colaboradores que no cumplan con los criterios de autoría deben ser incluidos en la sección de "Agradecimientos". Ejemplos de esto son: personas que hayan colaborado únicamente con ayuda técnica, que hayan brindado asistencia en la redacción, que hayan ayudado con el diseño experimental, con el procesamiento estadístico de datos o de cualquier otra manera.

Los aportes económicos y de materiales también deben ser incluidos en este ítem.

Aprobación ética y consentimiento/asentimiento

Estudios de investigación. Los estudios realizados en sujetos humanos, en animales o en especímenes humanos deben estar certificados por un comité de ética de investigación institucional. En la sección de "Materiales y métodos", los autores deberán mencionar al comité de ética que aprobó el protocolo de investigación y, además, adjuntar la correspondiente constancia.

Cuando se describan investigaciones en **seres humanos**, deberá indicarse que los procedimientos seguidos respetaron las normas éticas del Comité de Experimentación Humana Responsable y las de la Declaración de Helsinki (disponible en *goo.gl/Oaa6ZL*) y deberá aclararse que los autores obtuvieron el consentimiento/asentimiento informado, según corresponda, de los participantes en el estudio. No requieren aprobación por un comité de ética institucional aquellos estudios que involucran información disponible de forma gratuita y que es de dominio público (por ejemplo, biografías publicadas, cuentas de periódicos) o el análisis de conjuntos de datos, ya sea de fuente abierta o de otros investigadores, que sean anónimos y en los que el consentimiento haya sido obtenido en el momento de la recopilación de los datos originales.

Cuando se utilicen **animales de experimentación**, deberá indicarse claramente que se tomaron las medidas y los cuidados necesarios para minimizar el dolor y el disconfort. Los experimentos deberán realizarse de acuerdo a guías para el cuidado y el uso de animales de experimentación, indicando cuál de ellas se consideró.

Informes de casos y series de casos. Cuando el informe de casos o series de casos describan los hallazgos clínicos durante el curso normal del tratamiento o se observe el curso de eventos documentando un nuevo aspecto, deberá indicarse que el paciente o responsable legal firmó el consentimiento/asentimiento, como en todo protocolo clínico, sin ser necesaria la aprobación de un comité de ética de investigación. Si el trabajo incluye los resultados del análisis de datos, una hipótesis específica o el tratamiento o la recolección de datos, más allá de lo que es parte de la gestión clínica de rutina, califica como investigación y debe tener aprobación de un comité de ética de investigación.

El cuerpo editorial se reserva el derecho de rechazar el escrito cuando existan dudas acerca de si se han utilizado los procedimientos apropiados.

Estamentos metodológicos recomendados

Los ensayos clínicos deberán seguir los estamentos CONSORT, disponibles en *www.consort-statement.org* y, cuando corresponda, deberán contar con la aprobación de la administración Nacional de Medicamentos, Alimentos y Tecnología Médica (ANMAT), según lo establecido en las disposiciones de este organismo.

Los estudios observacionales deberán seguir las recomendaciones de las pautas STROBE (*strobe-statement.org*). Las revisiones sistemáticas y los metaanálisis deberán seguir el PRISMA (*www.prisma-statement.org*) o el protocolo Cochrane (*www.cochrane.org*). Los informes y las series de casos deberán seguir la pautas CARE (*www.care-statement.org/writing-a-case-report*).

Conflictos de intereses / fuentes de financiamiento

La *Rev Asoc Odontol Argent* requiere que todas las fuentes de apoyo financiero institucional, privado y corporativo sean reconocidas en el escrito, y que cualquier potencial conflicto de intereses sea señalado. Esta información, además, debe ser incluida en la sección de los "Agradecimientos".

4. Estructura y formato del escrito

La *Rev Asoc Odontol Argent* adhiere a los requisitos de uniformidad del ICMJE, disponibles en *www.icmje.org*. Los artículos recibidos que no se ajusten estrictamente a estas instrucciones serán devueltos para su corrección antes de ser revisados por el Consejo Evaluador.

En la **primera página** se indicará el título del artículo (menos de 120 caracteres, incluidos los espacios) y, a continuación, los siguientes datos de cada uno de los autores: nombre completo (nombre/s de pila –evitar iniciales– y apellido/s); correo electrónico, nombre completo del lugar de trabajo, institución, ciudad, país. Además, dirección postal completa, un número de teléfono fijo, un número de teléfono móvil y dirección de correo electrónico del autor a quien debe dirigirse la correspondencia.

En la **segunda página** debe constar un **resumen del trabajo en castellano y otro en inglés** (*abstract*). En él deben proporcionarse el contexto o los antecedentes del estudio, fijarse sus objetivos, explicitarse los procedimientos básicos (sujetos o animales de laboratorio que han participado en el estudio, criterios empleados para la asignación a grupos –cuando corresponda–, métodos de observación y de registro, análisis de la información recolectada), los principales resultados (incluida –cuando amerite– la magnitud de los efectos y su significación estadística) y las conclusiones. Deben destacarse las observaciones y los aspectos más novedosos y principales del estudio. El resumen no debe contener citas bibliográficas ni abreviaturas (excepto los símbolos correspondientes a las unidades de medida). No debe referirse a tablas o figuras. Es necesario consignar, además, un máximo de cinco "Palabras clave" (*Key words*) en español y en inglés. Dichas palabras o frases cortas deben estar incluidas en los listados de términos normalizados MeSH de MEDLINE, disponibles

en *www.ncbi. nlm.nih.gov/mesh* y DeCS de LILACS, en línea en *decs.bvs. br/E/homepagee.htm*

Desde la **tercera página**, el trabajo debe contener el texto del artículo y cumplir con los requisitos según su tipología indicados en la sección 5.

Aspectos generales a tener en cuenta

Tablas. Deberán tenerse en cuenta las siguientes instrucciones de presentación:

a. Remitir las tablas como archivos independientes, en formato "xls" (programa Excel o compatible con él) y, además, incluirlas al final del documento de Word.

b. Ordenar las tablas con números arábigos e indicar en el texto, entre paréntesis, su ubicación precisa; por ejemplo: "(tabla 1)".

c. En la parte superior de la tabla, asignar un título escueto (Tabla 1. Título). En la parte inferior, incluir las abreviaturas empleadas, en orden alfabético. Además, las tablas deben contener las medidas estadísticas de tendencia central y de dispersión (variabilidad) acordes con el tipo de datos presentados.

Las tablas deben consignar toda la información necesaria y ser comprensibles sin alusiones al texto.

Figuras. Se considera bajo este nombre a todo tipo de fotografías, imágenes o gráficos. Las figuras deben ilustrar estrictamente el contenido del trabajo; deben evitarse aquellas que se consideren secundarias. Deberán tenerse en cuenta las siguientes instrucciones:

a. Remitir las figuras como archivos independientes, en formato "jpg" o "tif", alta definición (1200 píxeles de ancho como mínimo), correctamente encuadradas y, además, incluirlas al final del documento de Word.

b. Ordenar las figuras con números arábigos e indicar en el texto, entre paréntesis, su ubicación precisa; por ejemplo: "(fig. 1)" o "(figs. 2 y 3)".

c. Cada figura deberá contar con un epígrafe (Figura 1. Epígrafe).

d. En el caso de las micrografías, deben contener indicadores de escala internos. Además, los símbolos, las flechas o las letras empleados deben contrastar con el fondo de la figura.

e. Cuando las figuras sean gráficos, deberán entregarse archivos editables.

Finalmente, deberá tenerse en cuenta que las figuras no podrán incluir datos que permitan reconocer la identidad del paciente, salvo que se cuente con su consentimiento, el cual deberá ser entregado junto con el escrito.

Procedencia de materiales. En cuanto a la procedencia de los materiales en los trabajos de investigación científica en el resumen/*abstract*, en Materiales y métodos (*Materials and methods*) deberá aclararse la empresa que fabrica el material (sin ciudad y país) solo si es pertinente por compararse productos y únicamente en la primera mención. En el cuerpo de los trabajos, deberá respetarse el siguiente criterio: en la Introducción se aclarará solo la empresa (sin ciudad y país) y únicamente en la primera mención; en las secciones Materiales y métodos, Desarrollo, Caso clínico, Informe, según corresponda, se aclararán todos los datos (empresa, ciudad y país) en la primera mención (si el material vuelve a ser mencionado, no se aclarará nada entre paréntesis), y si dos materiales comparten procedencia, solo en el primero de ellos va el detalle completo; por último, en las demás secciones del trabajo no se aclarará la procedencia de los materiales.

Unidades de medida. Se empleará el Sistema Internacional de Unidades (SI), usando la coma como separador decimal.

Abreviaturas, siglas, acrónimos y símbolos. Deben evitarse tanto en el título como en el resumen. Además, la primera vez que se empleen deberán ir precedidos por la denominación completa (aclarando la abreviatura entre paréntesis), salvo que se trate de unidades incluidas en el SI. A partir de la segunda mención, deberá emplearse la forma abreviada.

Referencias. Deberán ordenarse con números arábigos, de manera correlativa, según su aparición en el texto, en el que serán incluidas por medio de superíndices junto a la palabra (o signo de puntuación) que antecede, o junto al apellido del autor del estudio citado si este es referido en el texto. Las citas deberán seguir los requisitos de uniformidad para escritos del ICMJE, disponibles en *www.metodo.uab.cat/docs/Requisitos_de_Uniformidad.pdf*

En el caso de los **libros**, deberán observar el siguiente orden: Apellido seguido de inicial del nombre (sin coma después del apellido ni punto después de la inicial) del autor o los autores, separados entre sí por comas. Título del libro (en cursivas), número de edición, ciudad de publicación, editorial, año, intervalo de páginas del texto que se necesita señalar. (Ejemplo: Braun J, Smith T. *Dentistry*, 3ª ed., Baltimore, Williams & Wilkins, 1987, pp. 219-22. // Ejemplo de capítulo de libro: Meltzer PS, Kallioniemi A, Trent JM. "Radiographic examination", en: Vogelstein B, Kinzler KW (eds.). *Diagnosis of pulpal and periapical disease*, 2ª ed., Nueva York, McGrawHill, 2002, pp. 93-113).

Las referencias a **artículos de revistas** deberán respetar el siguiente orden: Apellido seguido de inicial del nombre (sin coma después del apellido ni punto después de la inicial) del autor o los autores (se mencionan los seis primeros; luego –si corresponde– deberá decir "*et al.*"), separados entre sí por comas. Título del trabajo. Título abreviado de la revista (en cursivas) seguido del año de edición; volumen: intervalo de páginas consultadas. (Ejemplo: Braun J, Twer P, Jali T, Nebot JL, Janet F, Herrera S, *et al.* Restauración de dientes fracturados. *Rev Asoc Odontol Argent* 1998;70:120-34). En cuanto a los **títulos de las revistas**, estos deben abreviarse según la lista de revistas indexadas para MEDLINE, publicadas por la NLM en su página web: *www.ncbi.nlm.nih.gov/journals*

Cuando se trate de citas de **artículos de Internet**, deberá respetarse el siguiente orden: Apellido seguido de inicial del nombre (sin coma después del apellido ni punto después de la inicial) del autor o los autores (se mencionan los seis primeros; luego deberá decir "*et al.*"), separados por comas. Título del trabajo. Título abreviado de la revista [aclaración –entre corchetes– que diga "en línea"], año, mes [citado día de mes de año]; volumen, intervalo de páginas [aprox. 3 p.]. Disponible en: página web. (Ejemplo: Abood S. Quality improvement initiative in nursing homes: the ANA acts in an advisory role. *Am J Nurs* [en línea], 2002, junio [citado 12 de

agosto de 2002]; 102:68 [aprox. 3 p.]. Disponible en: *www.nursingworld.org/AJN/2002/june/Wawatch.htm*).

Para otros ejemplos de formatos de referencias, deberá consultarse la siguiente página web: *www.nlm.nih. gov/bsd/uniform_requirements.html*

Por último, es recomendable que las citas bibliográficas correspondan a publicaciones de los últimos diez años.

5. Tipología de trabajos

Según su contenido, los artículos que la revista considere que pueden ser incluidos en ella serán clasificados bajo los siguientes rubros: trabajos de investigación científica, de revisión sistemática y metaanálisis, casos clínicos o series de casos, revisiones narrativas, comunicaciones breves y cartas al editor.

a. Trabajos de investigación científica. Son el resultado de experiencias u observaciones que implican un aporte a un área específica de la ciencia odontológica.

Su extensión máxima es de 5.000 palabras, desde la primera página hasta el final, excluyendo únicamente las tablas. La primera página del documento deberá estar de acuerdo con el apartado acerca de la estructura y el formato del escrito. En la segunda página deberá constar un resumen del trabajo, de no más de 250 palabras, en español y en inglés, estructurado según los siguientes subtítulos: Objetivo/s (*Aim*/s), Materiales y métodos (*Materials and methods*), Resultados (*Results*), Conclusión/es (*Conclusion*/s), Palabras clave (*Key words*). El texto del artículo se dividirá en las siguientes secciones: Introducción, Materiales y métodos, Resultados, Discusión, Conclusión/es, Agradecimientos (si los hubiera), Conflictos de interés, Referencias.

b. Revisiones sistemáticas y metaanálisis. Consisten en plantear un interrogante cuidadosamente formulado, desde el que se dirige una búsqueda objetiva de la literatura científica, explicitando los criterios de inclusión y de exclusión. Tras el análisis de toda la evidencia disponible –que puede incluir la aplicación de la técnica estadística de metaanálisis–, se arriba a conclusiones que resumen el estado actual del conocimiento en relación con aquel interrogante.

La extensión máxima de este tipo de trabajos es de 5.000 palabras desde la primera página hasta el final, excluyendo únicamente las tablas. La primera página del documento deberá estar de acuerdo con el apartado acerca de la estructura y el formato del escrito. En la segunda página deberá ir un resumen del trabajo, de no más de 250 palabras, en español y en inglés, estructurado según los siguientes subtítulos: Objetivo/s (*Aim/s*), Materiales y métodos (*Materials and methods*), Resultados (*Results*), Conclusión/es (*Conclusion/s*), Palabras clave (*Key words*). La estructura del artículo deberá ser la siguiente: Introducción, Materiales y métodos, Resultados, Discusión, Conclusión/es, Agradecimientos (si los hubiera), Conflictos de interés, Referencias.

c. Casos clínicos o series de casos. Se trata de descripciones de situaciones clínicas no habituales o que revisten especial interés en su relación.

La extensión máxima es de 3.000 palabras. La primera página del documento deberá estar de acuerdo con el apartado acerca de la estructura y el formato del escrito. En la segunda página deberá ir un resumen del trabajo, de no más de 250 palabras, estructurado en español y en inglés, según el siguiente esquema: Objetivo/s (*Aim/s*), Caso clínico (*Case report*), Conclusión/es (*Conclusion/s*), Palabras clave (*Key words*). El artículo se dividirá en las siguientes secciones: Introducción, Caso/s clínico/s, Discusión, Conclusión/es, Agradecimientos (si los hubiera), Conflictos de interés, Referencias.

d. Revisiones narrativas. Informan acerca del estado actual del conocimiento sobre un tema determinado, con revisión de la bibliografía, sin la necesidad de sistematizar los métodos para obtener y seleccionar la información presentada.

La extensión máxima es de 5.000 palabras desde la primera página hasta el final, excluyendo únicamente las tablas. La primera página del documento deberá estar de acuerdo con el apartado acerca de la estructura y el formato del escrito. En la segunda página deberá ir un resumen del trabajo, de no más de 250 palabras, en español y en inglés, no estructurado. Deberán incluirse las “Palabras clave”, en ambos idiomas. La estructura del artículo deberá ser la siguiente: Introducción, Desarrollo, Conclusión/es, Agradecimientos (si los hubiera), Conflictos de interés, Referencias.

e. Comunicaciones breves. Consisten en resultados preliminares que, por su interés, justifican su pronta difusión. Describen mejoras significativas en la práctica clínica, por ejemplo, el informe de una técnica novedosa, avances tecnológicos o enfoques prácticos.

La extensión máxima es de 2.000 palabras, excluyendo únicamente las tablas. La primera página del documento deberá estar de acuerdo con el apartado acerca de la estructura y el formato del escrito. En la segunda página deberá constar un resumen del artículo, de no más de 150 palabras, en español y en inglés, no estructurado. Además, deberán incluirse las “Palabras clave”, en ambos idiomas. El artículo se dividirá en las siguientes secciones: Introducción, Informe, Discusión, Conclusión/es, Agradecimientos (si los hubiera), Conflictos de interés, Referencias.

f. Cartas al editor. Se trata de observaciones y comentarios a trabajos publicados previamente en la revista, o la comunicación de observaciones o experiencias que puedan constituir un texto breve.

La extensión máxima es de 1.000 palabras. Podrán citarse hasta seis referencias. Se admitirán una figura y una tabla.

g. Otras secciones. La *Rev Asoc Odontol Argent* cuenta con otras secciones, como el **editorial** y los **comentarios bibliográficos**, que son escritos por invitación de los editores. Quienes deseen participar deben enviar su propuesta, con un resumen de los contenidos y las referencias principales.

Cualquier contingencia no prevista en estas instrucciones será resuelta por el cuerpo editorial de la revista y por la Comisión Directiva de la Asociación Odontológica Argentina.

ESCUELA DE POSGRADO AOA

Asociación Odontológica Argentina

CURSOS VIRTUALES 2020

CAPACITATE DESDE TU PC, NOTEBOOK, Ó CELULAR SIN MOVERTE DE TU CASA

016 - Actualización en fármacos de uso frecuente en las diferentes especialidades odontológicas

Directora: Stranieri, Graciela

Modalidad: Distancia
Inicio: 04/05/2020
Sesiones: 7 semanas
Horas: 70
Horario: Asincrónico

012 - Carillas cerámicas: buscando estética y función

Directoras: Moreno Patricia, Seni Sabrina

Modalidad: Distancia
Inicio: 11/05/2020
Sesiones: 7 semanas
Horas: 70
Horario: Asincrónico

015 - Introducción a la atención materno infantil

Directoras: Casaretto Haydée, Cesetti Mónica, Dricas Débora, Pena Gladys

Modalidad: Distancia
Inicio: 26/05/2020
Sesiones: 7 semanas
Horas: 70
Horario: Asincrónico

014 - Diagnóstico en endodoncia. Un desafío clínico

Director: Hilú, Rodolfo

Modalidad: Distancia
Inicio: 29/05/2020
Sesiones: 7 semanas
Horas: 70
Horario: Asincrónico

013 - ¿Cómo investigar en odontología?

Director: Macchi, Ricardo

Modalidad: Distancia
Inicio: 01/06/2020
Sesiones: 7 semanas
Horas: 70
Horario: Asincrónico

Informes e Inscripción:
www.aoa.edu.ar/cursos/virtuales posgrado@aoa.edu.ar escueladeposgradoaoa
posgradosaoa (+5491169717185) Para consultas únicamente

Asociación Odontológica Argentina

SECTOR **SOCIOS**

Beneficios para **nuestros socios**

SERVICIOS ONLINE

Asesoramiento online

Capacitación virtual

Biblioteca digital

- **Búsqueda bigliográfica:** reproducción y envío *online* de artículos
- **Acceso remoto a bases de datos:** regionales y nacionales de odontología y afines

SERVICIOS VIGENTES

Seguro de Mala Praxis

Recolección de Residuos patogénicos

¡Asociate a la AOA y accedé a este y otros muchos beneficios!

Envíanos tus consultas a 54 11 2480-0771 | socios@aoa.org.ar

www.aoa.org.ar

USAL
UNIVERSIDAD
DEL SALVADOR

Asociación
Odontológica
Argentina

CARRERA DE **ODONTOLOGÍA**

Experiencia docente, excelencia académica y prácticas con pacientes durante toda tu formación

INSCRIPCIÓN ABIERTA

Informes e Inscripción: Asociación Odontológica Argentina - Escuela de Odontología USAL-AOA

(+ 54 11) 4961-6141 int. 207-218 **grado@aoa.edu.ar** **www.aoa.org.ar**

Asociación Odontológica Argentina

BIBLIOTECA DE LA ASOCIACIÓN ODONTOLÓGICA ARGENTINA

Claudia Rossi: claudia.rossi@aoa.org.ar
Sabrina Avendaño: sabrina.avendano@aoa.org.ar
Ana María Fontán: ana.fontan@aoa.org.ar

Horario de atención:
Lunes a viernes de 9:00 a 19:00, sábados de 8:00 a 12:00.

e-mail: biblioteca@aoa.org.ar

www.aoa.org.ar